



## Dilatated Cardiomyopathy In Two Month Old Puppy

### Dilatated Cardiomyopathy pada Anak Anjing Umur Dua Bulan

#### Case Study

Haris Muhamad Ikhsan<sup>1\*</sup>, Putu Ayu Sisyawati Putriningsih<sup>2</sup>

<sup>1</sup>Center for Technology of Agroindustry, Agency for the Assessment and Application of Technology, Banten - Indonesia

<sup>2</sup>Department of Veterinary Internal Medicine, Faculty of Veterinary Medicine, Universitas Udayana, Denpasar - Indonesia

#### ABSTRACT

**Background:** Canine dilated cardiomyopathy (DCM) is a disease that results in a decreased ability of the cardiac contraction to generate pressure to pump blood through the vascular system. DCM is characterized by dilation of the ventricles with ventricular wall thinning.

**Purpose:** The DCM case in Indonesia is rarely reported; therefore, this paper contains information about dilatated cardiomyopathy in a 2-month-old puppy. **Case Analyze:** A two-month-old local dog arrived with a complaint about coughing, loss of appetite, fatigue, and swelling on extremities, also having a history of seizures and bloody diarrhea. Physical examination shows that the patient breathes using abdominal type and polypnea, tachycardia pulse, pale mucose, and dehydration. Electrocardiogram result shows tachycardia sinus and abnormality in the depression of ST-segment. Radiography examination shows heart dilation and liquid accumulation in the thoracic cavity and abdomen. Hematology routine examination shows microcytic hyperchromic anemia, leucocytosis, and eosinophilia. Feces examination resulted in negative. Pathology anatomy examination show dilatated cardio, pulmonum hepatization, fluid accumulation in the thoracic cavity and abdomen cavity. **Result:** According to anamnesis, clinical examination, laboratory examination, and anatomy pathology examination can be concluded that the dog, in this case, is diagnosed with dilatated cardiomyopathy.

#### ABSTRAK

**Latar Belakang:** Dilatated Cardiomyopathy (DCM) merupakan kelainan yang menyebabkan melemahnya kontraksi jantung dan penurunan kemampuan memompa darah ke seluruh tubuh. DCM ditandai dengan pembesaran organ jantung dengan dinding ventrikel yang tipis. **Tujuan:** Kejadian DCM di Indonesia masih jarang dilaporkan oleh sebab itu dalam tulisan ini diberikan informasi mengenai kejadian dilatated cardiomyopathy pada seekor anak anjing umur 2 bulan. **Analisa Kasus:** Seekor anjing lokal berumur dua bulan datang dengan keluhan batuk-batuk, kehilangan nafsu makan, lemah, dan kebengkakan pada ekstremitas serta memiliki riwayat kejang-kejang dan diare berdarah. Pada pemeriksaan fisik terlihat pasien bernafas dengan tipe abdominal dan polypnea, takikardia, mukosa anemis, dan dehidrasi. Gambaran elektrokardiografi (EKG) memperlihatkan sinus takikardia dan kelainan dalam bentuk deplesi pada segmen ST. Pemeriksaan radiografi menunjukkan adanya pembesaran jantung serta akumulasi cairan di dalam rongga toraks dan rongga abdomen. Pemeriksaan hematologi rutin menunjukkan terjadinya anemia mikrostik hiperkromik, leukositosis, dan eosinofilia. Hasil dari pemeriksaan feses tidak ditemukan telur cacing. Perubahan patologi anatomi berupa dilatasi ventrikel kanan, hepatisasi pulmonum, cairan di dalam rongga toraks dan rongga abdomen. **Hasil:** Berdasarkan anamnesis, pemeriksaan klinis, dan pemeriksaan laboratorium disimpulkan anjing pada kasus ini didiagnosa dilatated cardiomyopathy.

#### ARTICLE INFO

Received: 27 May 2021

Revised: 26 July 2021

Accepted: 23 August 2021

Online: 30 October 2021

\*(Correspondence):

Haris Muhamad Ikhsan

E-mail:

harism.ikhsan@gmail.com

#### Keywords:

Dilatated Cardiomyopathy; Electrocardiography; Radiography

#### Kata kunci:

Dilatated Cardiomyopathy; Elektrokardiografi; Radiografi



## PENDAHULUAN

Kelainan pada sistem sirkulasi merupakan kelainan yang perlu diketahui oleh dokter hewan supaya cepat ditangani dan diberikan terapi yang tepat. Gejala klinis gangguan sistem sirkulasi pada anjing yang dapat diamati berupa lesu, lemah, mudah lelah, malas bergerak, hilang berat badan, batuk, dispnea, dan polypnea (Dukes-McEwan et al., 2003). Secara umum sulit untuk menemukan gejala spesifik pada gangguan sistem sirkulasi apalagi pada awal kejadian kasus. Oleh sebab itu untuk menegakkan diagnosa, seorang dokter hewan memerlukan alat bantu diagnosa seperti stetoskop, elektrokardiografi, ekokardiografi, sfigmomanometer, dan rontgen. Selain itu, pemeriksaan hematologi rutin dan uji biokimia darah perlu dilakukan untuk mengetahui kelainan pada sel-sel darah dan mengetahui parameter-parameter spesifik tanda kerusakan pada sel-sel jantung.

Salah satu kelainan pada sistem sirkulasi yang sering ditemui pada anjing yaitu dilatasi pada otot jantung. Kelainan dilatasi pada sel-sel otot jantung atau yang lebih biasa dikenal dengan *Dilated Cardiomyopathy* (DCM) merupakan kelainan yang menyebabkan melemahnya kontraksi jantung dan penurunan kemampuan memompa darah keseluruh tubuh. DCM ditandai dengan pembesaran organ jantung dengan dinding ventrikel yang tipis (Tidholm et al., 2001). Penyebab DCM hingga saat ini masih belum jelas. Beberapa faktor seperti nutrisi, infeksius, dan jenis ras anjing diyakini sebagai penyebab DCM.

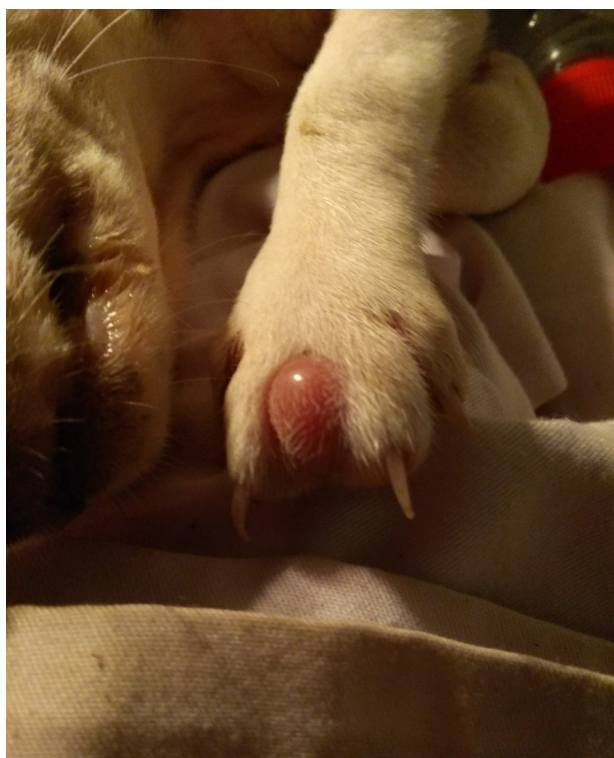Pada anjing tahun 1970 *Dilated cardiomyopathy* pertama kali dilaporkan pada seekor anjing sebagai gagal jantung kongesti yang berhubungan dengan dilatasi pada ruang jantung (Ettinger et al., 1970). Kemudian dengan kemajuan teknologi ekokardiografi, kejadian DCM semakin banyak dilaporkan. Kejadian DCM sering kali ditemukan pada anjing ras besar seperti *Great Dane*, *Dobermanns*, *Weimaranners*, *boxers*, dan *spaniels* (Dukes-McEwan, 2000). Kejadian DCM di Indonesia masih jarang dilaporkan oleh sebab itu dalam tulisan ini diberikan informasi mengenai kejadian *Dilated Cardiomyopathy* pada seekor anak anjing umur 2 bulan.

## ANALISA KASUS

Anak anjing berumur dua bulan, berjenis kelamin betina, berwarna coklat dan putih, berjenis ras lokal. Pasien datang dengan keluhan lemas dan tidak aktif bergerak sejak kurang lebih seminggu yang lalu. Pasien sering batuk-batuk dan susah bernapas. Pasien memiliki riwayat kejang-kejang dan diare berdarah. Nafsu makan dan minum cenderung menurun dan hanya mau makan apabila disuapi. Pakan yang biasa diberikan *dry food* dan sesekali *wet food* yang dicampur dengan nasi. Pasien belum pernah diberikan obat cacing dan vaksinasi.



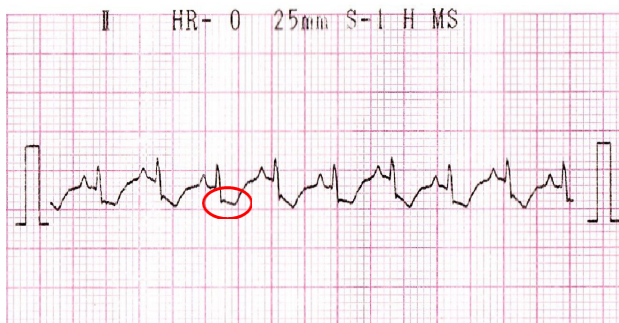
Gambar 1. Anjing kasus



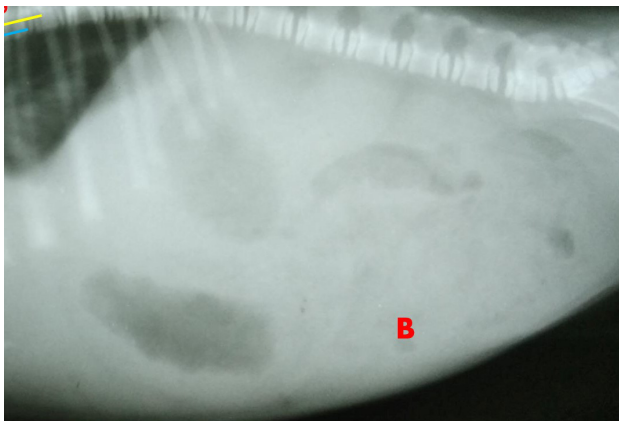
Gambar 2. Edema interdigitalis

Hasil pemeriksaan fisik menunjukkan berat badan anjing 1,3 kg, suhu rektal 37,6°C, frekuensi denyut jantung 153 kali/menit, frekuensi pulsus 136 kali/menit dan frekuensi respirasi 76 kali/menit. Turgor kulit menurun dan mata tampak cekung serta cermin hidung cenderung kering. *Capillary Refill Time* lebih dari dua detik dan mukosa anemis. Anjing terlihat pasif dan malas bergerak. Anjing selalu mengambil posisi tidur meringkuk (*snuggly fox*) dan sesekali terbangun karena batuk. Anjing terlihat mengalami *polypnea*, tipe pernapasan abdominal dan dangkal. Keempat kaki anjing membengkak dan edema interdigitalis. Palpasi daerah faring tidak menimbulkan refleks batuk namun palpasi daerah toraks menimbulkan refleks batuk. *Ictus cordis* tidak terdeteksi pada torak bagian lateral kanan dan kiri. Pada saat auskultasi, suara paru-paru tidak terdengar, jantung berdetak keras, irama terdengar normal tanpa ada percepatan atau perlambatan dari detak jantung.

Uji laboratorium dilakukan untuk mendapatkan data-data yang dapat mendukung diagnosis. Adapun uji laboratorium yang dilakukan berupa pemeriksaan elektrokardiografi (EKG), radiografi, hematologi rutin dan pemeriksaan feses (metode natif dan apung). Gambaran pada EKG menunjukkan heart rate 166 kali/menit (sinus takikardia), ritme reguler dan segmen ST depresi (Gambar 3). Hasil rontgen menunjukkan adanya pembesaran pada jantung dan penimbunan cairan didalam rongga toraks dan rongga abdomen (Gambar 4).

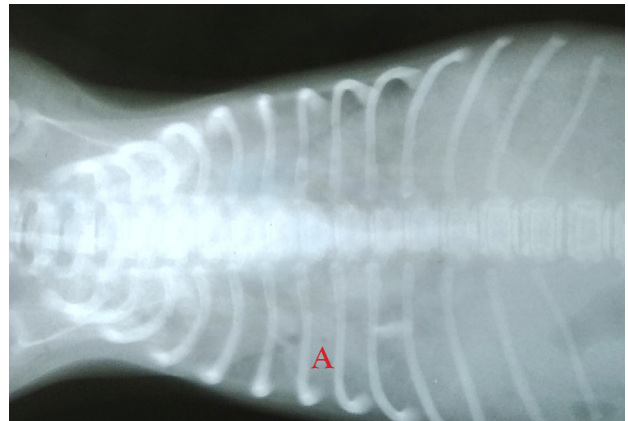


**Gambar 3.** Gambaran hasil EKG, lingkaran merah menunjukkan segmen ST depresi.

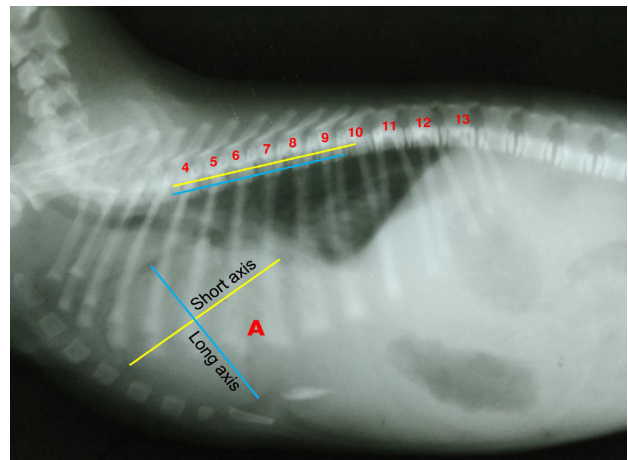


**Gambar 4.** Hasil rontgen sisi lateral (A) Ukuran jantung membesar dari normalnya dengan nilai *Vertebral Heart Size* (VHS) 11,8.

Nilai VHS dihitung dengan mengukur panjang *long axis* dan *short axis* jantung. Hasil dari pengukuran *long axis* dan *short axis* tersebut direfleksikan secara horizontal dari os thorak keempat menuju ke *caudal*. Selanjutnya dihitung jumlah thorak yang dilalui garis tersebut. Hasil yang diperoleh ditambahkan dan diperoleh nilai VHS. Nilai normal VHS pada anak anjing adalah 9,7 (Sleeper and Buchanan, 2001). Pada kasus dapat disimpulkan terjadi pembesaran ukuran jantung dengan nilai VHS sebesar 11,8.



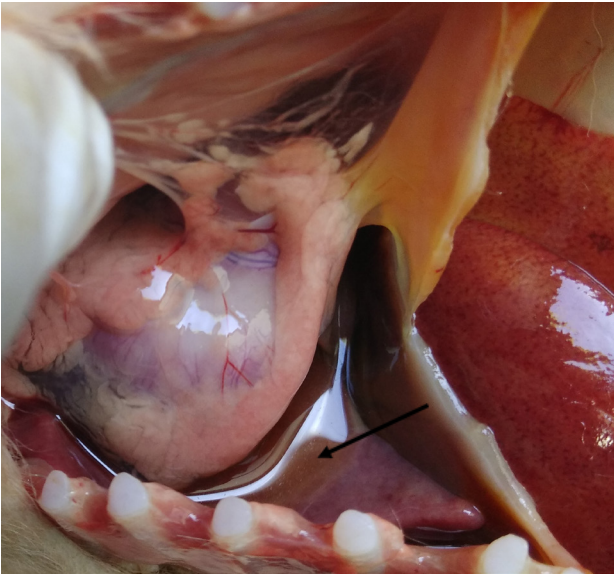**Gambar 5.** Hasil rontgen ventrodorsal (A) Penimbunan cairan dalam rongga thorak



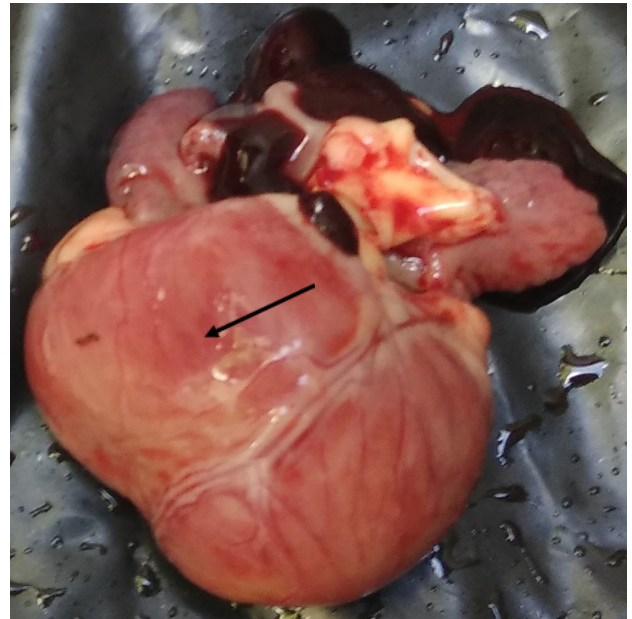
**Gambar 6.** Hasil rontgen sisi lateral (B) penimbunan cairan dalam rongga abdomen

Kondisi pasien yang sudah buruk dan cenderung terus mengalami penurunan menyebabkan nyawa pasien tidak dapat terselamatkan. Untuk meneguhkan diagnosis, dilakukan nekropsi untuk melihat perubahan yang terjadi pada organ dalam tubuh anjing. Beberapa perubahan yang dapat diamati berupa adanya penimbunan cairan di dalam rongga toraks dan rongga abdomen, dilatasi otot ventrikel kanan jantung, dan perubahan warna pada paru-paru.

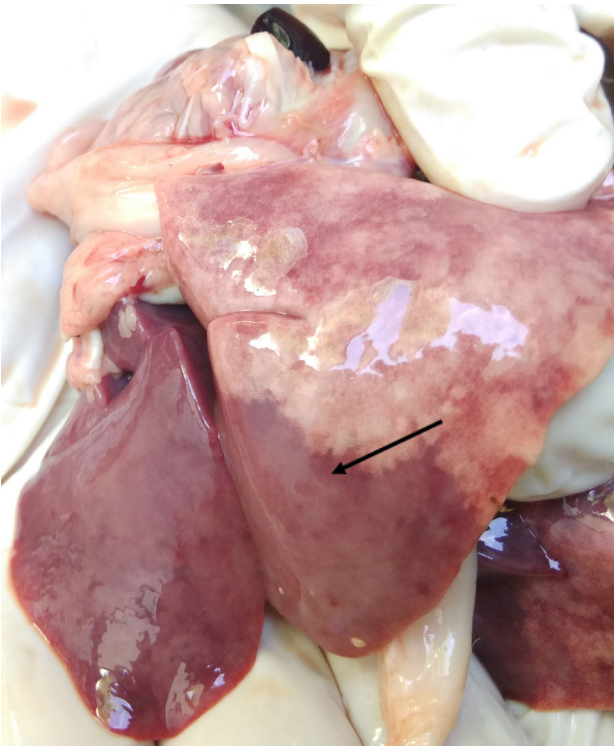Pemeriksaan feses tidak ditemukan telur cacing. Pemeriksaan hematologi rutin menunjukkan anjing mengalami anemia mikrositik hiperkromik, leukositosis, dan eosinofilia. Hasil pemeriksaan hematologi rutin dapat dilihat pada Tabel 1.



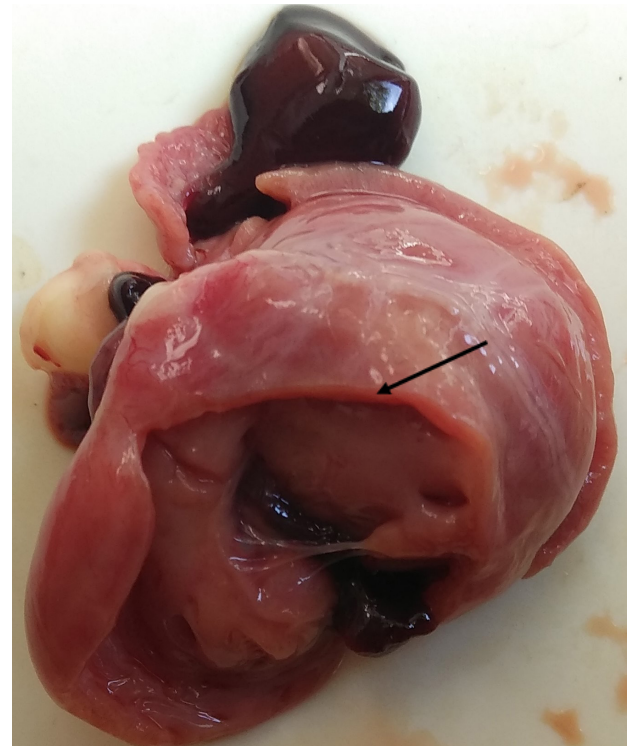Gambar 7. Cairan dalam rongga thorak



Gambar 9. Dilatasi ventrikel kanan



Gambar 8. Edema pulmonum dan perubahan warna



Gambar 10. Irisan longitudinal ventrikel kanan terlihat penipisan otot jantung

Tabel 1. Hematologi rutin

No.	Variabel	Hasil	Rujukan Normal	Interpretasi
1	Eritrosit	3,46 x 10 <sup>12</sup> /L	5 - 8,5 x 10 <sup>12</sup> /L	Anemia
2	Hematokrit	20,3 %	37 - 55 %	Anemia
3	Hemoglobin	7,3 g/dL	12 - 18 g/dL	Anemia
4	MCV	58,6 fl	60 - 77 fl	Mikrositik
5	MCH	21,2 pg	14 - 25 pg	Normal
6	MCHC	36,1 g/dL	31 - 36 g/dL	Hiperkromik
7	Leukosit	36.3 x 10 <sup>9</sup> /L	6 - 17 x 10 <sup>9</sup> /L	Leukositosis
8	Limfosit	23,4 %	10 - 30 %	Normal
9	Eosinofil	31,9 %	2 - 10 %	Eosinofilia
10	Trombosit	227 x 10 <sup>9</sup> /L	160 - 625 x 10 <sup>9</sup> /L	Normal

## PEMBAHASAN

Berdasarkan hasil anamnesis, pemeriksaan klinis, dan pemeriksaan laboratorium pasien diduga mengalami gangguan sirkulasi. Anjing mengalami kesulitan bernapas dan batuk-batuk. Gejala dispnea dan batuk-batuk merupakan salah satu gejala gangguan sirkulasi yang disebabkan oleh kurangnya suplai oksigen di dalam tubuh atau karena adanya akumulasi cairan di dalam paru-paru atau rongga toraks (Kumar and Srikala, 2014). Laporan kejadian kasus oleh (Martin et al., 2009) menyatakan bahwa dari 369 anjing yang menderita Canine Dilated Cardiomyopathy, 67% mengalami kesulitan bernapas dan 63% mengalami batuk-batuk. Gejala kejang-kejang dapat disebabkan oleh suplai oksigen yang sedikit menuju otak akibat menurunnya output jantung. Menurut (Scislowicz, 2015), kurangnya suplai oksigen ke otak dapat menyebabkan inkoordinasi, pusing, peningkatan denyut jantung, dan sianosis. Pada kondisi yang parah dapat mengalami gejala seperti kejang, koma, berhenti bernapas, dan kematian.

Berdasarkan informasi dari pemilik, anjing belum pernah divaksin dan pernah mengalami diare berdarah. Anjing muda yang belum pernah diberikan vaksinasi sangat berisiko terjangkit penyakit distemper dan parvo. Kedua penyakit ini dilaporkan dapat menyerang anjing berumur muda yang dapat mengakibatkan miokarditis, degenerasi dan nekrosis sel jantung, serta kematian mendadak (Higgins et al., 1981). Selain itu kelainan kongenital patut dicurigai mengingat umur pasien yang masih muda. Patent ductus arteriosus (PDA), *subaortic stenosis*, dan *pulmonic stenosis* merupakan cacat jantung kongenital yang paling sering dilaporkan. Cacat jantung kongenital akan menyebabkan insufisiensi jantung yang lama kelamaan dapat menjadi *heart failure* (Meurs, 2005).

Berdasarkan pemeriksaan fisik diketahui anjing memiliki frekuensi detak jantung yang tinggi (takikardia). Takikardia pada anjing dapat

disebabkan oleh stres, pemberian obat-obatan, latihan yang berat, dehidrasi, anemia, infark miokard, miokarditis, dan gagal jantung (Devi et al., 2009). *Dilated Cardiomyopathy* mengakibatkan terjadinya penurunan output jantung untuk mensuplai darah ke seluruh tubuh sehingga mengaktifkan mekanisme *Renin Angiotensin Aldosterone System* (RAAS). RAAS merupakan mekanisme kompleks yang berfungsi untuk menjaga homeostatis dalam tubuh. Penurunan volume darah menyebabkan terjadinya penurunan tekanan darah di glomerulus (*hipotensi/renal artery stenosis*). Proses tersebut dapat merangsang sel-sel jukstaglomerular melepaskan substansi yang menstimulasi terjadinya mekanisme RAAS tersebut. Adapun dampak akhir dari mekanisme ini berupa peningkatan tekanan arteri dan detak jantung serta peningkatan reabsorpsi air dan garam. Mekanisme ini memiliki efek yang buruk bagi pasien yang dapat meningkatkan konsentrasi cairan di dalam tubuh (*ascites*, *hidrothorak*, dan *edema perifer*) sehingga terjadi *congestive heart failure* (Atlas, 2007). Pemeriksaan fisik lain menunjukkan bahwa mukosa anjing terlihat pucat, turgor kulit tidak elastis (>2 detik), mata cekung, lemah, dan malas bergerak. Berdasarkan hasil anamnesa diketahui bahwa anjing kehilangan nafsu makan dan minum sejak seminggu yang lalu. Kurangnya asupan nutrisi dan cairan yang masuk ke dalam tubuh anjing dapat memunculkan gejala-gejala tersebut. Kejadian anoreksia pernah dilaporkan juga pada lima ekor anjing yang mengalami gangguan jantung dan 84% anjing-anjing yang mengalami *Congestive Heart Failure* (Devi et al., 2009). Pemeriksaan pada anggota gerak menunjukkan pembesaran pada bagian karpal dan tarsal yang disertai *edema interdigitalis*. Menurut (Rhodes, 2001) gagal jantung bagian sinistra dapat menyebabkan *ascites*, *pleural effusion*, dan *edema digitalis*.

Hasil pemeriksaan EKG memperlihatkan adanya kelainan dalam bentuk ST depresi dan sinus takikardia. Adanya ST depresi dapat mengindikasikan

kelainan pada jantung dalam bentuk infark miokardium, iskemia, miopericarditis, intoksikasi digitalis, dan aneurisma ventrikel (Battler et al., 1980). Laporan studi kasus pada anjing yang menderita infark miokardium menunjukkan adanya ST depresi pada hasil pemeriksaan elektrokardiogramnya (Nakano et al., 1999). *Infark miokard* adalah kematian sel-sel jantung yang dapat disebabkan oleh berkurangnya suplai oksigen. Sel-sel miokardium yang nekrosis akan dapat menurunkan kekuatan kontraksi otot ventrikel dalam memompa darah ke seluruh tubuh (Devi et al., 2009).

Hasil pemeriksaan radiografi menunjukkan adanya pembesaran pada organ jantung dengan nilai VHS sebesar 11,8. Selain itu terlihat juga bentuk apeks jantung yang tidak meruncing. Kelainan lain yang dapat dilihat adalah adanya timbunan cairan di dalam rongga toraks dan rongga abdomen. Hasil pemeriksaan patologi anatomi menunjukkan perubahan ukuran dan konsistensi pada jantung berupa dilatasi ventrikel kanan. Ventrikel kanan bertambah besar namun secara konsistensi terasa lunak serta saat diinsisi terlihat otot miokard yang menipis. Pada organ paru terjadi hepatitis paru dan saat dilakukan uji apung spesimen tenggalam yang mengindikasikan adanya peradangan (pneumonia).

Pemeriksaan darah rutin menunjukkan anjing mengalami anemia mikrositik hiperkromik. anemia mikrositik hiperkromik dapat disebabkan oleh defisiensi Fe (besi), cobalt, protein, dan asam folat. Defisien zat tersebut akibat kurangnya asupan dari luar karena hilangnya nafsu makan dan minum pasien. Selain itu, jumlah total leukosit mengalami peningkatan. Leukositosis biasanya dihubungkan dengan infeksi atau reaksi inflamasi penyakit kardiovaskular atau serebrovaskular (Dharmawan, 2002). Hasil diferensial leukosit menunjukkan terjadinya kenaikan eosinofil (eosinofilia). Kenaikan eosinofil pada anjing muda biasanya berkaitan dengan peristiwa migrasi larva dari cacing *Toxocara canis* (Singh et al., 2009). Eosinofilia pernah dilaporkan pada anjing yang menunjukkan gejala gagal jantung kanan seperti dispnea, anoreksia, ascites, dan pleural efusi. Adanya cairan dan benda asing dapat menyebabkan infiltrasi sel-sel eosinofil pada bronkus dan paru-paru yang biasa dikenal dengan *Eosinophilic bronchopneumopathy* (EPB) (Clercx et al., 2000).

Pembesaran jantung dapat disebabkan oleh dilatasi atau hipertropi otot jantung. Umumnya, pembesaran organ jantung pada anjing disebabkan oleh dilatasi otot jantung (*Canine Dilated Cardiomyopathy*) (Dukes-McEwan et al., 2003). Dilatasi jantung merupakan perubahan morfologi jantung yang mengakibatkan perluasan ruang jantung dan penipisan otot miokard. Pada anjing, jantung kanan lebih sering mengalami dilatasi dibanding jantung kiri. Dilatasi jantung kanan dapat disebabkan oleh degenerasi katup atrio ventrikular, infeksi cacing jantung kronis, kelainan jantung bawaan (kongenital), dan penyakit infeksius (Martin et al., 2009). Kejadian hipertropi jantung lebih jarang dilaporkan dan biasanya terjadi pada anjing yang sudah berumur tua dan berjenis kelamin

jantan (Kumar et al., 2010). Adanya timbunan cairan dalam rongga abdomen (ascites) merupakan bentuk kelanjutan dari *Dilated Cardiomyopathy* yang menyebabkan gagal jantung kanan. Gagal jantung kanan menyebabkan peningkatan tekanan pada pembuluh darah vena sistemik ke ventrikel kanan. Peningkatan tekanan darah menurunkan permeabilitas dari dinding pembuluh sehingga terjadi perembesan cairan keluar dari pembuluh darah. Cairan yang keluar ini akan menumpuk pada ruang yang longgar di dalam tubuh. Pada anjing, ascites merupakan bentuk paling umum yang terjadi sebelum berlanjut ke daerah perifer, subkutan, hidrotoraks dan hidroperikardium (Domanjko-Petric and Tomsic, 2008).

## KESIMPULAN

Berdasarkan anamnesis, pemeriksaan klinis, pemeriksaan EKG, radiografi, laboratorium, dan patologi anatomi disimpulkan pasien menderita *Canine Dilated Cardiomyopathy*.

## UCAPAN TERIMA KASIH

Penulis mengucapkan terima kasih kepada seluruh pihak yang terlibat dalam penelitian ini terutama pihak kampus Fakultas Kedokteran Hewan Universitas Udayana dan Rumah Sakit Hewan Universitas Udayana. Penulis menyatakan tidak ada konflik kepentingan dengan pihak-pihak terkait dalam pengamatan ini.

## DAFTAR PUSTAKA

- Atlas, S.A., 2007. The renin-angiotensin aldosterone system: pathophysiological role and pharmacologic inhibition. *J. Manag. Care Pharm.* Vol. 13(8), Pp. 9-20.
- Battler, A., Froelicher, V.F., Gallagher, K.P., Kemper, W.S., Ross, J., 1980. Dissociation Between Regional Myocardial Dysfunction and ECG Changes During Ischemia in The Conscious Dog. *Am. Hear. Assoc.* Vol. 62(4).
- Clercx, C., Peeters, D., Snaps, F., Hansen, P., Kathleen, M., 2000. Eosinophilic Bronchopneumopathy in Dogs. *J. Vet. Int. Med.* Vol. 14, Pp. 282-291.
- Devi, S., Jani, R., Singh, R.D., Fernandes, K.A., 2009. Study on Clinical Symptoms in Canine Cardiac Disease. *Vet. World* Vol. 2(8), Pp. 307-308.
- Dharmawan, N.S., 2002. Pengantar Patologi Klinik Veteriner. Universitas Udayana, Denpasar.
- Domanjko-Petric, A., Tomsic, K., 2008. Diagnostic Methods of Cardiomyopathy in Dogs old and New Perspectives and Methods. *Slov. Vet. Res.* Vol. 45(1), Pp. 5-14.
- Dukes-McEwan, J., 2000. Canine Dilated Cardiomyopathy 1. Breed Manifestations and Diagnosis. *In Pract.* Vol. 22(9), Pp. 520-530.

- Dukes-McEwan, J., Borgarelli, M., Tidholm, A., Vollmar, A.C., Häggström, J., 2003. Proposed Guidelines for the Diagnosis of Canine Idiopathic Dilated Cardiomyopathy. *J. Vet. Cardiol.* Vol. 5(2), Pp. 7-19.
- Ettinger, S., Bolton, G., dan Lord, P. 1970. Idiopathic cardiomyopathy in the dog. *Journal of the American Veterinary Medical Association* Vol. 156, Pp 1225.
- Higgins, R.J., Krakowka, S., Metzler, A.E., Koestner, A., 1981. Canine Distemper Virus Associated Cardiac Necrosis in The Dog. *Vet. Pathol* Vol. 18(4), Pp. 472-486.
- Kumar, K.S., Nagaraj, P., Kumar, V.V.A., Rao, D.S.T., 2010. Hypertrophic Cardiomyopathy in 12 Dogs (2004-2008): First Report in India. *Vet. Arh.* Vol. 80(4), Pp. 491-498.
- Kumar, K.S., Srikala, D., 2014. Ascites with Right Heart Failure in a Dog: Diagnosis and Management. *J. Adv. Vet. Anim. Res.* Vol. 1(3), Pp. 140-144.
- Martin, M.W.S., Johnson, M.J.S., Celona, B., 2009. Canine Dilated Cardiomyopathy: A Retrospective Study of Signalment, Presentation and Clinical Findings in 369 Cases. *J. Small Anim. Pract.* Vol. 50(1), Pp. 23-29.
- Meurs, K.M., 2005. Inherited Heart Disease : Diagnosis and Screening. In: *The North American Veterinary Conference*. Orlando, Florida.
- Nakano, A., Lee, J.D., Shimizu, H., Tsuchida, T., Yonekura, Y., Ishii, Y., Ueda, T., 1999. Reciprocal ST-Segment Depression Associated With Exercise-Induced ST-Segment Elevation Indicates Residual Viability After Myocardial Infarction. *J. Am. Coll. Cardiol.* Vol. 33(3), Pp. 620-626.
- Rhodes, S., 2001. Idiopathic Dilated Cardiomyopathy in Dogs. *Vet. Tech.* Vol. 6, Pp. 1-5.
- Scislowicz, O.D., 2015. Status Epilepticus in Canine Patients. *Today's Vet. Pract. J.* Vol. 5(6), Pp. 77-82.
- Singh, V., Gomez, V. V, Swamy, S.G., Vikas, B., 2009. Approach to a case of Eosinophilia. *IJASM* Vol. 53(2), Pp. 58-64.
- Sleeper, M.M., Buchanan, J.W., 2001. Vertebral scale system to measure heart size in growing puppies. *J. Am. Vet. Med. Assoc.* Vol. 219(1), Pp. 57-59.
- Tidholm, A., Häggström, J., Borgarelli, M., Tarducci, A., 2001. Canine Idiopathic Dilated Cardiomyopathy. Part I: Aetiology, Clinical Characteristics, Epidemiology, and Pathology. *Vet. J.* Vol. 162(2), Pp. 92-107