

EFEKTIVITAS VAKSINASI *Crude* DAN *Soluble Protein* SPORA *Myxobolus koi* TERHADAP TINGKAT KERUSAKAN USUS IKAN KOI (*Cyprinus carpio* Koi)

THE EFFECTIVETY *Crude* and *Soluble Protein* of *Myxobolus koi* SPORE AGAINTS INTESTINE DIFFERENT DEGREES IN KOI (*Cyprinus carpio* koi).

Rachma Woro Anggarani, Gunanti Mahasri dan Lucia Tri Suwanti

Fakultas Perikanan dan Kelautan Universitas Airlangga
Kampus C Mulyorejo - Surabaya, 60115 Telp. 031-5911451

Abstract

Myxobolus koi is one species of *Myxobolus* sp that can cause parasitic diseases in fish called Myxobolus. Based on the Decree of the Minister of Marine and Fisheries No: KEP.03/MEN/2010 that *Myxobolus koi* in the list of Fish Quarantine Pests group I. Myxosporean diseases are most numerous in the water can cause *Proliferative Kidney Disease* (PKD) and *Whirling Disease* (WD).

The aim of this research is to finding, analyzing and determining the protein of spores *Myxobolus koi* that can effectively reduce the level of damage to the intestinal organs as well as for the prevention myxobolus on Koi's. Then for finding, analyzing and determining the protein of spores *Myxobolus koi* do isolation of spore proteins.

The study consisted of three phases examination to preparation and identification of spores, isolation and analyze of crude and soluble protein spores for obtain dose and molecular weight each protein and histopathological test. This research uses descriptive method. The data presented may be narratives, images, tables or charts for each group. Intestinal histopathology test results of research carried scoring Koi's were analyzed using the Kruskal-Wallis.

The results showed a profile crude protein and soluble proteins from spores *Myxobolus koi* showed that the molecular weight of crude protein *Myxobolus koi* in this study was 150 kDa and 72 kDa and for soluble protein was 73 kDa. Results scoring the degree of infection caused by exposure to *Myxobolus koi* then statistically processed with an average yield of scoring in a sequence of 0; 1.6; 0.64 and 0.32. Statistical analysis showed no significant difference in the treatment of K + with crude protein, and K + with soluble proteins. Statistical analysis showed that there were significant differences in treatment with K+ and K-, K- with soluble protein and crude protein and soluble protein. Histopathological changes in the intestine in the form of inflammatory cell infiltration, necrosis and haemorage

Keywords : *Myxobolus*, crude protein, soluble protein, histopathology, intestines, koi fish

Pendahuluan

Myxobolus koi merupakan salah satu spesies dari *Myxobolus* sp yang dapat menyebabkan penyakit parasiter pada ikan yang disebut *Myxobolusis*. Pada umumnya organisme penyebab penyakit ini bersifat sistemik serta dikenali dari morfologi spora, jumlah dan lokasi filamen polar (Mahasri, 2004).

Mahasri dan Kismiyati (2011) menjelaskan bahwa *Myxobolus koi* membentuk nodul pada insang yang berisi ribuan spora sehingga dapat menghalangi proses penyerapan oksigen serta sering menyebabkan operculum selalu terbuka. Jika nodul ini pecah, maka spora menyebar ke perairan sehingga tertelan oleh ikan akibat ukuran spora yang relatif kecil. Spora yang tertelan oleh ikan akan masuk kedalam usus kemudian melepaskan filamen polar untuk menancap pada dinding usus serta

mengeluarkan sporoplasma untuk melakukan penetrasi pada mukosa usus dan mengikuti aliran darah menuju organ target yakni insang.

Usus adalah organ utama pencernaan makanan dan penyerapan nutrisi. Takashima and Hibiya (1995) menjelaskan bahwa struktur histologi dari dinding saluran pencernaan ikan terdiri dari empat lapisan dasar yakni mukosa, submukosa, muskularis dan serosa. Menurut Deloshoub *et al* (2010) lapisan mukosa usus memiliki banyak vili sepanjang anterior hingga posterior usus dan pada bagian mukosa inilah banyak ditemukan infeksi parasit.

Upaya pengobatan dengan menggunakan perendaman air laut maupun penggunaan bahan kimia seperti *formalin*, *methylen blue*, *pottasium permanganate*, *glacial acetic acid* atau *phenol* tidak efektif untuk

mengobati penyakit yang diakibatkan oleh parasit *Myxobolus koi* (Schaperlaus, 1992).

Materi dan Metode

Tempat Pengambilan Sampel

Lokasi pengambilan sampel diambil dari kolam budidaya koi di Sentra Budidaya Koi Desa Kemloko Kecamatan Nglegok Kabupaten Blitar Propinsi Jawa Timur.

Pengambilan Sampel

Sampel ikan koi diperoleh dari kolam budidaya sebanyak 4200 ekor dengan kisaran panjang 5-7 cm dengan umur 2 bulan. Sampel diambil dari populasi ikan koi yang terinfeksi *Myxobolus* dengan berbagai tingkat infeksi dan ukuran nodul. Pembuatan preparat histopatologi diambil dari 5 ekor ikan untuk setiap perlakuan (Klinger and Floyd, 2002).

Identifikasi Spora *Myxobolus koi*

Karakteristik morfologi spora *Myxobolus koi* dapat dikenali berdasarkan bentuk spora, bagian spora dan jumlah kapsul polar. Cara identifikasi adalah dengan melakukan pengamatan terhadap spora yang terdapat dalam nodul pada insang ikan koi dengan metode natif melalui mikroskop cahaya dengan perbesaran 400x (Lom and Dykova, 1995)

Perhitungan Spora *Myxobolus koi*

Perhitungan spora dilakukan dengan menggunakan *haemocytometer* dan untuk memudahkan perhitungan digunakan *hand counter*. Perhitungan spora menggunakan metode "Big Block" karena ukuran spora *Myxobolus koi* yang lebih dari 6µm (Satyantini dkk., 2012).

Isolasi *crude* dan *soluble protein* spora *Myxobolus koi*

Spora yang telah dihitung kemudian dicuci dengan PBS dan disentrifugasi dengan kecepatan 5000 rpm selama 10 menit. Proses pencucian diulang sebanyak 2 kali. Pelet diresuspensi dengan buffer lisis (0,32 M *scrose* (*sucrosa*) 54,8 gram, 1% v/v *Triton X-100* 0,5 ml, 10 mM *Tris HCL* pH 7,4 sebanyak 10 ml) sehingga mendapatkan konsentrasi sebanyak ± 11ml. Kemudian pada suspensi pellet ditambahkan 0,5 ml *EDTA* 1µM dan *PMSF* (*phenylmethylsulfonyl fluoride*) 5 mM sebanyak 0,5 ml. Kemudian dilakukan sonikasi dengan *waterbath sonicator* dalam es (1 menit sonikasi ½ menit istirahat), dilakukan berulang 10 kali. Hasil sonikasi tersebut divortex (½ menit vortex 1 menit istirahat) dalam es, dilakukan berulang

15 kali. Larutan hasil sonikasi merupakan *crude protein* (Ratnasari dan Wijayanto, 2005).

Setengah bagian (3cc) dari *crude protein* tersebut diproses dengan sentrifuge berkecepatan 10000 rpm dalam 20 menit dengan temperatur yang rendah (4°C) untuk mendapatkan *soluble protein* sedangkan pelletnya merupakan *Outer Membrane Protein* (Ratnasari dan Wijayanto, 2005).

Respons imun ikan Koi terhadap vaksinasi *crude* dan *soluble protein* spora *Myxobolus koi*.

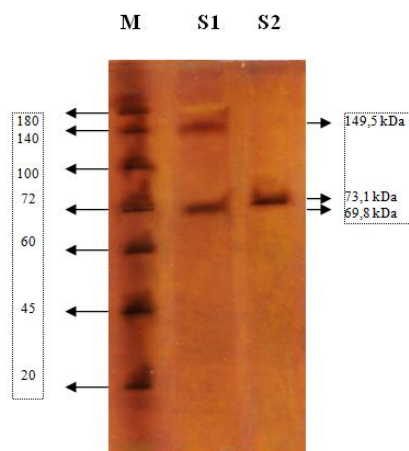
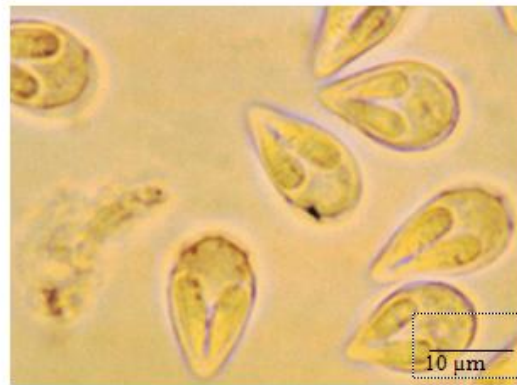
Respons imun ikan Koi setelah diimunisasi dengan *crude* dan *soluble protein* spora *Myxobolus koi* diamati melalui tingkat kerusakan usus setelah pemaparan *Myxobolus koi*. Penelitian ini menggunakan 5 perlakuan. Ikan Koi di pelihara pada 5 akuarium dengan kapasitas 5 lt air. Tiap-tiap perlakuan dibagi menjadi 4 kelompok perlakuan (A1, A2, hingga C1).

Pemeriksaan Histopatologi

Pemeriksaan derajat kerusakan usus akibat infestasi *Myxobolus koi* dilakukan sebanyak 25 preparat histopatologi. Preparat diperiksa secara mikroskopis untuk mengetahui derajat kerusakan dengan skoring pada perubahan histopatologi yang terjadi untuk menentukan jenis dan tingkat kerusakan pada organ usus, dengan nilai 0, 1, 2, 3 dan 4 (Mahasri, 2007). Dasar skoring adalah nilai 0 diberikan pada preparat yang belum terjadi kerusakan pada satu lapang pandang (tidak ada perubahan patologi), nilai 1 diberikan pada preparat yang mengalami kerusakan kurang dari atau sama dengan 25 persen pada satu lapang pandang (tingkat kerusakan ringan), nilai 2 diberikan pada preparat yang mengalami kerusakan sebesar 26-50 persen pada satu lapang pandang (tingkat kerusakan sedang), nilai 3 diberikan pada preparat yang mengalami kerusakan sebesar 51-75 persen pada satu lapang pandang (tingkat kerusakan berat), nilai 4 diberikan pada preparat yang mengalami kerusakan lebih dari 75 persen pada satu lapang pandang (tingkat kerusakan sangat berat).

Hasil dan Pembahasan

Identifikasi *Myxobolus* secara mikroskopis dilakukan terhadap spora yang terdapat pada nodul di insang ikan koi dengan metode natif. Hasil pengamatan di laboratorium menunjukkan bahwa morfologi spora yang diamati sesuai dengan kunci identifikasi dari Lom and Dykova (2006) yaitu spora *Myxobolus* berbentuk elips atau oval. Di dalam spora *Myxobolus* terdapat dua kapsul polar berbentuk



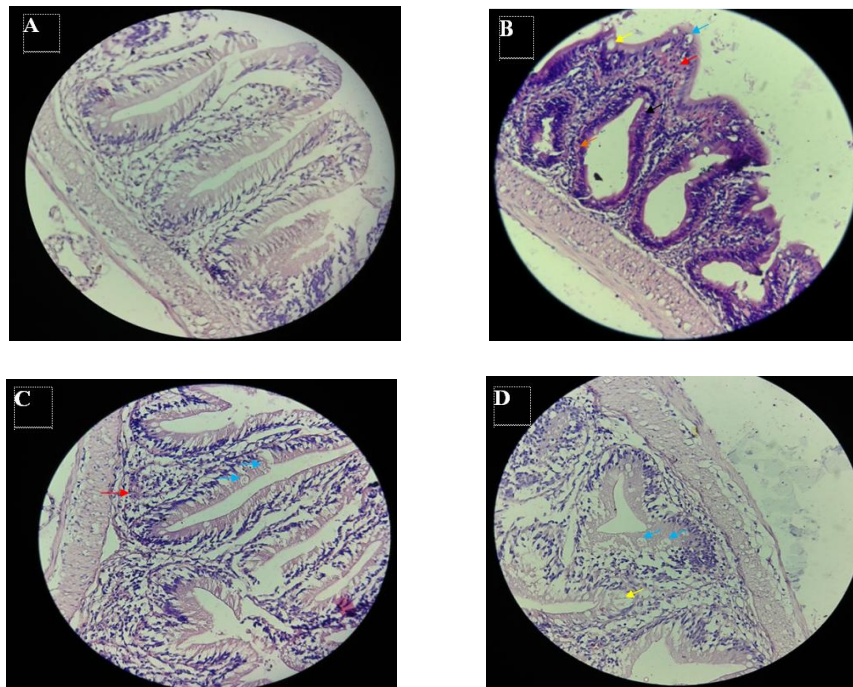
Gambar 1. Identifikasi *Myxobolus koi* pada insang ikan koi

pyriform yang terletak di bagian anterior. Pengamatan gejala klinis di kolam menunjukkan ikan koi yang terinfeksi *Myxobolus* antara lain ikan berenang mendekati permukaan air dan sulit bernafas akibat terdapat nodul berwarna putih kemerahan di filamen insang sehingga menyebabkan operkulum tidak dapat menutup.

Gambaran profil crude protein dan soluble protein dari spora *Myxobolus koi* menunjukkan bahwa berat molekul dari crude protein *M.koi* dalam penelitian ini adalah 150 kDa dan 72 kDa dan untuk soluble protein *M.koi* adalah 73 kDa serta konsentrasi protein crude protein sebesar 10,36 μg/ml dan soluble protein sebesar 8,68 μg/ml.

Berdasarkan pengamatan histopatologi usus ikan mas yang terinfestasi *M. koi* dengan perlakuan yang berbeda yaitu terdapat kerusakan histopatologi berupa nekrosis, infiltrasi sel radang, dan ditandai dengan adanya spora *M. koi* pada jaringan usus.

Daur hidup dari *Myxobolus koi* antara lain masuknya spora ke dalam saluran pencernaan ikan koi. Berdasarkan pemeriksaan yang telah dilakukan secara mikroskopis telah terbukti adanya spora yang ditemukan dalam usus ikan koi dengan jumlah berbeda pada tiap vaksinasi protein dan diperiksa pada hari ke 4 pasca pemaparan spora. Derajat kerusakan usus ikan koi tiap perlakuan ditentukan dengan cara skoring untuk semua jenis kerusakan. Perubahan histopatologi usus dengan skoring. Hasil skoring derajat infeksi akibat pemaparan *Myxobolus koi* kemudian diolah secara statistik dengan hasil rata-rata skoring secara berurutan yaitu 0; 1,6; 0,64 dan 0,32. Analisis statistik menunjukkan tidak terdapat perbedaan yang signifikan pada perlakuan K⁺ dengan crude protein, dan K⁺ dengan soluble protein. Analisis statistik menunjukkan terdapat perbedaan yang signifikan pada perlakuan K⁺ dengan K⁻, K⁻ dengan soluble protein serta crude protein dan soluble protein.



Gambar 2. Histologi usus ikan koi. A adalah K-(normal), B adalah K+ , C adalah B1, D adalah C1. Panah kuning (→) menunjukkan nekrosis (kariolisis), panah orange (→) menunjukkan nekrosis (piknosis), panah biru (→) menunjukkan nekrosis (karioreksis), panah merah (→) menunjukkan infiltrasi sel radang (IR), panah hitam (→) menunjukkan kista *M.koi*. Pewarnaan HE, Pembesaran 400x. Bar: 40µm.

Hasil skoring derajat infeksi akibat pemaparan *Myxobolus koi* kemudian diolah secara statistik dengan hasil rata-rata skoring secara berurutan yaitu 0; 1,6; 0,64 dan 0,32. Analisis statistik menunjukkan tidak terdapat perbedaan yang signifikan pada perlakuan K+ dengan crude protein, dan K+ dengan soluble protein. Analisis statistik menunjukkan terdapat perbedaan yang signifikan pada perlakuan K+ dengan K-, K- dengan soluble protein serta crude protein dan soluble protein. Skoring Histopatologi dapat dilihat pada tabel.1

Tabel 1. Pengamatan Histopatologi Usus Ikan Koi Akibat Infeksi *Myxobolus koi* pada tiap perlakuan

Perlakuan	Median Skoring	Rata- Rata Skoring
A1 (K-)	0	0 ^a
A2 (K+)	2	1,6 ^b
B1	1	0,64 ^c
C1	0	0,32 ^d

Data pengukuran kualitas air pada kolam budidaya saat pengambilan sampel di Desa Kemloko, Kecamatan Nglegok, Kabupaten Blitar menunjukkan suhu rata-rata kolam adalah 28^oC, pH rata-rata air kolam adalah 6, kadar ammonia 0 mg/l, salinitas satu ppm, dan oksigen terlarut 9 mg/l. Hal ini menunjukkan bahwa kondisi kualitas air kolam ikan koi di Desa Kemloko Kecamatan Nglegok Kabupaten Blitar dalam kondisi normal meskipun beberapa kondisi kualitas air pada kolam ikan koi tersebut tidak sesuai atau tidak berada dalam kisaran normal bagi kelangsungan hidup ikan koi.

Kualitas air yang baik sangat penting dalam budidaya ikan sebab kualitas air yang baik dapat memberikan hasil yang optimal pada budidaya ikan. Kualitas air dipengaruhi oleh berbagai zat-zat kimia yang terlarut dalam air antara lain suhu, pH, dan oksigen terlarut. Data kualitas air media pemeliharaan sebelum dan sesudah perlakuan disajikan pada Tabel 3.

Data hasil pengukuran suhu, pH dan oksigen terlarut pada media pemeliharaan ikan koi sebelum dan sesudah perlakuan menunjukkan sedikit perbedaan yakni pH air

Tabel 2. Data Kualitas Air Media Pemeliharaan Sebelum dan Sesudah Perlakuan

No.	Media Pemeliharaan	Parameter							
		Sebelum Perlakuan				Sesudah Perlakuan			
		Suhu (°C)	pH	DO (ppm)	NH ₃ (ppm)	Suhu (°C)	pH	DO (ppm)	NH ₃ (ppm)
1.	A1 (K-)	27	8	5	0	27	7	4	0
2.	A2 (K+)	27	8	5	0	27	8	5	0,5
3.	B1	27	8	5	0	27	6	4	0,5
4.	C1	27	8	5	0	27	6	4	0,5
	Rerata	27	8	5	0	27	6,5	4,2	0,5

sebelum perlakuan sebesar 8 sedangkan setelah perlakuan sebesar 6,5 dan oksigen terlarut sebelum perlakuan sebesar 5 ppm sedangkan setelah perlakuan sebesar 4,2 ppm.

Kesimpulan

Kondisi kualitas air media pemeliharaan sebelum dan setelah perlakuan berubah dikarenakan adanya kontaminasi lingkungan akibat pemaparan spora *Myxobolus koi* dan adanya hasil ekskresi metabolisme ikan setelah pemberian protein crude dan soluble melalui injeksi.

Daftar Pustaka

Chavda, D., S. Bhatt., R.A. Sreepada and A. Sheth. 2010. Pathogenicity of *Myxobolus koi* Infection and its Effect on Protein Expression in *Catla catla* in Central Gujarat Region. Journal of Cell and Tissue Research Vol 10(1): 2157-2164.

Delashoub, M., I. Pousty and S. M. B. Khojasteh. 2010. Histology of Bighead Carp (*Hypophthalmichthys nobilis*) Intestine. J. Global Vet. 5(6):302-306.

Fajriah, A. Karakterisasi Protein *Lernea* sp. Dengan menggunakan metode SDS-PAGE. Surabaya. 2009. Hal. 38-40.

Klinger, R.E and R.F. Floyd. 2002. Introduction to Freshwater Fish Parasites. Institute of Food and Agricultural Sciences. University of Florida. Florida. 13p.

Lom, J and I. Dykova. 1995. Myxozoan Genera: Definition and Notes on Taxonomy, Life Cycle, Terminology and Pathogenic Species. J. Folia Parasitologica 53:1-36.

Mahasri, G. 2004. Ilmu Penyakit Ikan Protozoa pad Ikan dan Udang. Fakultas Perikanan dan Kelautan Universitas Airlangga. Surabaya. Hal 25-29.

Mahasri, G. 2007. Protein Membran Imunogenik *Zoothamnium* penaei Sebagai Bahan Pengembangan Imunostimulan pada Udang Windu terhadap *Zoothamniosis*. Disertasi Program Pascasarjana. Universitas Airlangga. Hal 284.

Mahasri, G. dan Kismiyati. 2011. Buku Ajar Parasit dan Penyakit Ikan I (Ilmu Penyakit Protozoa dan Udang). Universitas Airlangga, Surabaya. Hal 3-4.

Noga, E. J. 2010. Fish Disease: Diagnosis and Treatment. Wiley-Blackwell; Second edition. p.242-243.

Plumb J. A. 1994. *Health Maintenance and principal Microbial Diseases of Cultured Fishes*. Iowa State University CRC Press, Boca Raton, Florida. p.144.

Plumb, J. A. and Hanson, L. A. 2011. Health Maintenance and Principal Microbial Disease of Cultured Fishes. 3th Edition. Blackwell. Singapore. p. 39-45.

Ratnasari., R. H.E. Narumi, dan Wijayanto.,S. 2005. Isolasi dan Pengukuran Berat Molekul Protein *Outer Membrane Protein* (OMP) Kuman *Salmonella pullorum* Isolat Lapangan. Skripsi. Fakultas Kedokteran Hewan. Universitas Airlangga. Hal 28.

Rukyani, A. 1990. Histopathological Changes in The Gill of Common Carp (*Cyprinus carpio L.*) Infected with the Myxosporean Parasite *MyxobolusKoi* Kudo, 1920. Asian Fisheries Science (3):337-341.

Satyantini, W. H., E. D. Masithah, M. A. Alamsjah, Prayogo dan S. Andriyono. 2012. Penuntun Praktikum Budidaya Pakan Alami. Universitas Airlangga. Surabaya. hal. 49.

Schaperlaus, W. 1992. *Fish Disease*. Vol.2.
Schaperlaus, W, H. Kulow, K.,
Schereckenbach, K. (Eds.), A.A.
Balkema. Rotterdam. p.245.

Takashima, F. And T. Hibiya. 1995. An Atlas of
Fish Histologi: Normal and
Pathological Features. 2ndEdition.
Kodansha. Tokyo. p.67-68, pp.88-90.