

Tindakan Medis untuk Pyometra pada Kucing

Medical Treatment for Pyometra in Cat

Tantri Dyah Whidi Palupi¹*, Tri Wahyu Suprayogi², Ismudiono²

¹Magister Biologi Reproduksi, Fakultas Kedokteran Hewan, Universitas Airlangga, Surabaya, ²Divisi Reproduksi, Fakultas Kedokteran Hewan, Universitas Airlangga, Surabaya.

*Corresponding author: tantripalupii@gmail.com

Abstrak

Kasus pyometra merupakan kasus yang sering ditemukan pada kucing betina. Laporan kasus ini akan membahas mengenai penanganan kasus pyometra pada seekor kucing ras campuran berumur 7 tahun yang dirawat di Harmoni Pet Care, Menanggal, Gayungan, Surabaya. Laporan dari pemilik bahwa kucing memiliki nafsu makan namun ditemukan leleran sanguino-purulen dari vagina kucing. Kucing secara klinis didiagnosis dengan pyometra, penanganan yang dilakukan untuk mengobati kasus pyometra yang dialami kucing adalah dengan melakukan ovariohisterektomi. Perawatan *pasca* operasi dilakukan dengan pemberian Antibiotik (Clanexi; *Amoxicillin-Clavulanic Acid*, 1 cc / kg, IM) diberikan dua kali sehari selama 14 hari, dengan 3 hari pertama dirawat di ruang rawat inap Harmoni Pet Care dan hari ke-4 hingga Perawatan hari ke-14 dilakukan di rumah pemilik dan pembalutan antiseptik lokal pada lokasi sayatan dilanjutkan hingga 14 hari sampai jahitan pada jahitan kulit terserap oleh tubuh kucing.

Kata kunci: pyometra, ovariohisterektomi, sanguino-purulen

Abstract

The Pyometra case is a case that is often found in Female Cat. This case report will discuss the handling of a case of pyometra in a 7-year-old mixed breed cat who is being treated at Harmoni Pet Care, Menanggal, Gayungan, Surabaya, Indonesia. Reports from the owner that these cats are still in good appetite but sanguino-purulent discharge from the vagina was found. In clinically diagnosed with a pyometra, the treatment used to treat pyometra case was ovariohysterectomy. Postoperative care was carried out by administering antibiotics (Clanexi; Amoxicillin-Clavulanic Acid, 1 cc/kg, IM) given twice a day for 14 days, with the first 3 days being treated in the Harmoni Pet Care inpatient room and the 4th day to the 14th day of care is done at the owner's house, local antiseptic dressing at the incision site is continued for up to 14 days until the sutures in the skin sutures were absorbed by the cat's body.

Keywords: pyometra, ovario-hysterectomy, sanguino-purulent

Received: 16 Juni 2021

Revised: 6 Februari 2022

Accepted: 8 Maret 2022

PENDAHULUAN

Pyometra dapat dideskripsikan sebagai patologi uterus yang merupakan penyakit uterus paling umum pada anjing dan kucing betina dewasa yang belum disterilisasi (Crane, 2015). Penyakit ini ditandai dengan infeksi bakteri supuratif akut atau kronis pada uterus *pasca* estrus dengan akumulasi eksudat inflamasi di lumen uterus. Penyakit ini berkembang selama fase luteal, dan progesteron memiliki peran penting dalam terjadinya peningkatan infeksi bakteri oportunistik (Hagman, 2018). *Escherichia coli*

merupakan bakteri yang sering diisolasi dari eksudat pyometra uterus di anjing (Mateus *et al.*, 2013). *Escherichia coli* juga merupakan bakteri yang sering diisolasi dari eksudat pyometra uterus pada kucing (Hollinshead dan Krekeler, 2016). Bakteri lainnya yang dapat ditemukan pada kasus pyometra termasuk spesies *Streptococcus*, *Staphylococcus*, *Klebsiella*, *Pasteurella*, *Pseudomonas*, dan *Proteus* (Mateus *et al.*, 2013; Hollinshead dan Krekeler, 2016; Rebordão *et al.*, 2017). Faktor resiko pada pyometra diantaranya adalah penambahan usia, nuliparitas (Hagman *et al.*, 2011), *breed*, dan pemberian estrogen atau

progesteron eksogen (Crane, 2015; Von Berky dan Townsend, 1993). Berbagai macam tanda klinis dapat dikaitkan dengan penyakit ini, prognosa pada kasus ini dapat menjadi buruk pada kasus yang parah. Salah satu cara penanganan cepat pada hewan yang mengalami pyometra adalah dengan ovariohisterektomi (Hagman, 2018).

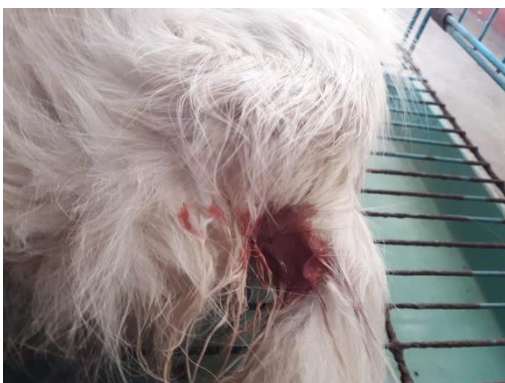Ovariohisterektomi (OH) adalah operasi pengangkatan ovarium dan uterus (Pereira *et al.*, 2018). Pembedahan harus dilakukan segera setelah hewan stabil dan risiko pembedahan diminimalkan. Hasil pembedahan dapat membaik jika pembedahan ditunda selama 24 jam sementara pasien menerima terapi cairan, antibiotik dan, jika tersedia, anti-LPS (endotoksin yang merupakan bagian lipopolisakarida dari dinding sel luar bakteri gram negatif) plasma dan aglepristone (Hagman, 2018).

METODE

Laporan kasus mengenai pyometra pada kucing betina ini merupakan salah satu upaya penyebarluasan informasi dan data terbaru untuk perkembangan pengetahuan dokter hewan pada kasus di lapangan.

Informasi Pasien

Informasi mengenai kasus ini adalah seekor kucing dewasa betina, ras campuran, berumur 7 tahun dengan berat badan 2,5 kg dibawa ke Harmoni Pet Care, Menanggal, Gayungan, Surabaya dengan riwayat kucing tersebut masih mau makan dan terdapat leleran seperti darah keluar dari vagina (Gambar 1).



Gambar 1. Discharge sanguino-purulen vagina

Diagnosa

Langkah diagnosa pertama yang dilakukan adalah pemeriksaan fisik secara menyeluruh, dimulai dengan inspeksi, palpasi, auskultasi dan perkusi pada tubuh terutama di daerah perut dan vagina. Parameter klinis dari pemeriksaan fisik lain yang diambil adalah suhu tubuh (40,01°C).

Pemeriksaan penunjang selanjutnya adalah pemeriksaan darah. Sampel darah (3 ml) diambil dengan spuit dan jarum suntik (BD syringe®) dari vena *anterior chepalica antibrachii* dan ditempatkan di tabung vakum (*ethylene diamine tetra acid*), untuk pemeriksaan darah lengkap. Pemeriksaan darah lengkap dipilih, karena untuk melihat adanya perubahan jumlah sel darah putih, karena sel darah putih merupakan indikator adanya infeksi.

Pemeriksaan penunjang terakhir yang dilakukan adalah pemeriksaan menggunakan USG. Pada pemeriksaan USG, kucing diposisikan pada *dorsal recumbency*, kemudian kucing dicukur di daerah *xiphoid* hingga *pubis*, setelah itu daerah yang telah dicukur diberi gel ultrasonik, eksplorasi ultrasonik menggunakan mesin ultrasonik *real-time* mode b (Sogata sg10®). Pemeriksaan menggunakan USG dilakukan untuk melihat keadaan di dalam *abdomen* saat itu, terutama area *uterus* pada kucing, seperti adanya peningkatan ukuran diameter uterus maupun adanya penebalan dinding uterus.

Pemeriksaan penunjang lain seperti pemeriksaan kadar hormonal tidak dilakukan, hal ini seperti apa yang dijelaskan oleh De Faria dan Norsworthy (2008), yang menyatakan bahwa pada beberapa kasus pyometra konsentrasi serum estrogen maupun progesteron tidak berkorelasi dengan penyakit klinis dan adanya lesi histologis pada uterus, begitu pula dengan pemeriksaan sitologi.

Penanganan

Penanganan yang dilakukan pada kasus kucing yang mengalami pyometra adalah dengan tindakan operasi OH. Tindakan operasi OH pada kucing menggunakan terapi bantuan lain dan beberapa obat-obatan seperti infus RL, atropin

(0,5cc, IM) sebagai premedikasi dan juga ketamin (0,05mg/kg, IM) sebagai anestesi.

Pengobatan Pasca-Operasi

Perawatan pasca operasi dilakukan dengan pemberian Antibiotik (Clanexi; Amoxicillin-Clavulanic Acid, 1 cc / kg, IM) diberikan dua kali sehari selama 14 hari.

HASIL DAN PEMBAHASAN

Pyometra telah banyak ditemukan pada kucing betina dewasa dengan usia lebih dari 8 tahun dan pada kucing betina muda setelah hormon progesteron dihasilkan, meskipun kucing betina telah di-*ovarioectomy*, selain itu, pyometra dapat diakibatkan dari proses pengangkatan *corpus uterus* atau *uterine horn* yang tidak lengkap. Beberapa kucing betina yang mengalami pyometra diketahui telah mengalami siklus estrus dalam waktu 1 minggu hingga 2 bulan sebelum timbulnya gejala klinis (De Faria dan Norsworthy, 2008). Pada anjing, pyometra merupakan kondisi serius yang mempengaruhi anjing dewasa pada saat fase luteal dari siklus estrus. hal tersebut diasosiasikan dengan adanya *neutrophilia* dan gangguan fungsi kekebalan tubuh, termasuk penurunan aktivitas limfosit (Faldyna et al. 2001).

Penjelasan mengenai patogenesis pyometra belum sepenuhnya dipahami tetapi melibatkan faktor hormonal dan bakteri (Hagman, 2018). Banyak bakteri aerob dan beberapa anaerob telah diidentifikasi pada anjing dan kucing dengan pyometra, termasuk *Staphylococcus*, *Streptococcus*, *Pasteurella*, *Klebsiella*, *Proteus*, *Pseudomonas*, *Aerobacter*, *Haemophilus*, dan *Moraxella spp.* dan *Serratia marcescens*. Namun, *E. coli* adalah bakteri yang paling umum diisolasi. Strain *E. coli* dalam kasus pyometra anjing menunjukkan kemiripan yang kuat dengan isolat yang diperoleh dari pasien dengan infeksi saluran kencing, kemungkinan karena patogenesis yang serupa (yaitu, *ascending* dari flora usus atau vagina inang) (Hagman dan Kuhn, 2002). Sebagian besar penelitian telah dilakukan pada anjing, diyakini perkembangan dari kasus pyometra pada anjing memiliki kemiripan pada

kucing. kondisi uterus selama fase luteal sesuai untuk proses kebuntingan tetapi juga untuk pertumbuhan mikroba. Progesteron merangsang pertumbuhan dan proliferasi kelenjar endometrium, peningkatan sekresi, penutupan serviks, dan penekanan kontraksi miometrium. Respon leukosit lokal dan pertahanan uterus terhadap infeksi bakteri mengalami penurunan. Konsentrasi estrogen dan progesteron yang bersirkulasi biasanya tidak meningkat secara abnormal pada pyometra, dan peningkatan jumlah dan sensitivitas reseptor hormon diyakini dapat memulai meningkatkan respons. *Corpus luteum* dan kista folikel lebih sering ditemukan pada anjing betina dengan pyometra (Hagman, 2018).

Proliferasi, pertumbuhan kelenjar endometrium dan pembentukan kista yang patologis seperti, hiperplasia endometrium kistik (CEH) yang dimediasi oleh progesteron diyakini menjadi predisposisi untuk pyometra, akan tetapi 2 gangguan dapat berkembang secara independen. Akumulasi cairan di lumen uterus, dengan atau tanpa CEH, yang didefinisikan sebagai hidrometra atau mukometra atau hematometra, tergantung pada jenis cairan dan kandungan mukusnya. Tanda klinis umumnya subklinis atau ringan bila tidak ada infeksi bakteri pada rahim (Hagman, 2018).

Berdasarkan *American College of Veterinary Surgeons* (2021), beberapa gejala klinis yang sering tampak saat pemeriksaan klinis diantaranya adalah hewan menjadi lesu, depresi, anoreksia, asupan air yang berlebihan, buang air kecil berlebihan, selaput lendir pucat dan adanya leleran dari vagina berupa *sanguino-purulent*, sedangkan gejala klinis seperti muntah, diare, penurunan berat badan, distensi abdomen, dan peradangan pada mata jarang dilaporkan. Beberapa hewan peliharaan mungkin tidak memiliki gejala klinis selain keluarnya leleran *sanguino-purulent* dari vagina. Banyak anjing dan kucing yang mengalami pyometra memiliki serviks yang tertutup dan oleh karena itu tidak jarang leleran *sanguino-purulent* yang keluar dari vagina tidak dapat ditemukan. Hal ini menguatkan saat awal diagnosa, dimana pemilik kucing menyatakan bahwa terdapat leleran

sanguino-purulent yang keluar dari vagina kucing sebelum dibawa ke Harmoni Pet Care.

Hasil pemeriksaan darah rutin pada kucing menunjukkan adanya peningkatan jumlah sel darah putih ($66 \times 10^3/\mu\text{L}$, normalnya $5.5-19.5 \times 10^3/\mu\text{L}$), peningkatan kadar neutrofil (79.2 %, normalnya 0-1.0 %), penurunan nilai RBC (5.65

$\times 10^3/\mu\text{L}$, normalnya $6.0-10.0 \times 10^3/\mu\text{L}$), penurunan nilai hemoglobin (89 g/dL, normalnya 9.5-15.0 g/dL), penurunan nilai hematokrit (25.1 %, normalnya 29.0-45.0 %) dan penurunan jumlah trombosit ($63 \times 10^3/\mu\text{L}$, normalnya $150-600 \times 10^3/\mu\text{L}$) (Tabel 1). Abnormalitas klinikopatologis yang terjadi pada kucing sesuai

Tabel 1. Hasil pemeriksaan darah rutin

Examination Type	Result	Normal		Unit
		Dog	Cat	
WBC	66	6.0-17.0	5.5-19.5	$10^3/\mu\text{L}$
Lymphocytes	17.5	12.0-30.0	20.0-55.0	%
	11.7	1.0-4.8	0.8-7.0	$\times 10^9$
Monocytes	3.3	3.0-10.0	1.0-4.0	%
	2.2	0.18-1.35	0-850	$\times 10^9$
Basophile-Neutrophile	79.2	0-1.0	0-1.0	%
	52.7	0-100	0-100	$\times 10^9$
RBC	5.65	5.5-8.5	6.0-10.0	$10^3/\mu\text{L}$
Haemoglobin	89	12.0-18.0	9.5-15	g/dL
Haematocrit	25.1	37.0-55.0	29.0-45.0	%
MCV	44.6	60.0-77.0	41.0-54.0	fL
MCH	15.7	19.5-26.0	13.3-17.5	pg
MCHC	354	32.0-36.0	31.0-36.0	%
RDW	14.5		14.0-18.0	%
PLT	63	200-500	150-600	$10^3/\mu\text{L}$

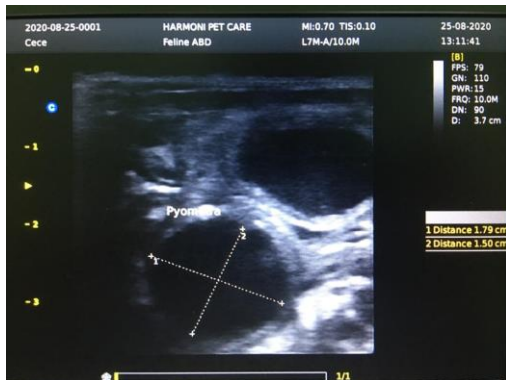dengan yang dijelaskan oleh Hagman dan Kuhn (2002), bahwa abnormalitas klinikopatologis pada anjing dan kucing dapat terjadi pada derajat yang bervariasi, mencakup anemia, leukositosis, atau leukopenia dengan pergeseran ke kiri, azotemia, hipoalbuminemia, hipoglikemia atau hiperglikemia, hiperglobulinemia, peningkatan *alkaline phosphatase*, dan asidosis metabolik (Hagman dan Kuhn, 2002).

Neutrofilia adalah temuan hematologi umum pada kasus pyometra, hal ini dikarenakan karena pasien dengan kasus pyometra sering mengalami peningkatan persentase neutrofil. Pasien dengan indikasi pyometra juga sering mengalami anemia kronis (70% kasus) (Jutkowitz, 2005). Keadaan anemia kronis tersebut ditandai sebagai anemia nonregeneratif, normokromik, dan normositik, kondisi anemia tersebut juga mungkin dikarenakan adanya diapedesis sel darah merah ke dalam uterus atau penekanan toksik pada eritropoiesis (Fransson *et al.*, 2004).

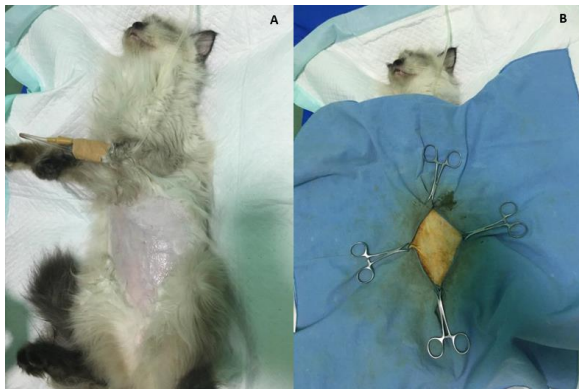
Pemilihan pemeriksaan menggunakan USG dikarenakan, USG merupakan alat diagnostik yang paling berguna untuk kasus pyometra, karena USG dapat digunakan untuk memeriksa *uteromegali* dan dapat mengevaluasi integritas dari endometrium, ketebalan dinding *uterus*, distensi *uterus*, dan kelenjar kista endometrium, selain itu, USG juga dapat digunakan untuk membedakan kebuntingan (lebih dari 28 hari) dan neoplasia dari pyometra (Bigliardi *et al.*, 2004).

Hasil USG diperoleh pada 3,5 MHz sampai 12 MHz linier dan transduser sektor dari rongga perut dan panggul dilakukan. Hasil pemeriksaan USG menunjukkan adanya perubahan ukuran lumen uterus, dengan diameter pertama 1,79 cm dan diameter kedua 1,50 cm. Lumen uterus tampak kurang *echogenic*, dinding uterus tampak khas sebagai garis hiperekogenik dan tipis (Gambar 2). Hal ini sesuai dengan yang dijelaskan Bigliardi *et al.* (2004), bahwa hasil USG uterus dengan pyometra menunjukkan

adanya akumulasi cairan *anechoic* atau *hypoechoic* pada lumen *uterine-horn*, cairan juga tampak bergerak berputar dengan lambat.



Gambar 2. Hasil pemeriksaan USG.



Gambar 3. Persiapan sebelum operasi ovariohisterektomi pada kucing. (A) segera setelah kucing dibius; (B) posisi drape.

Sebelum dilakukan operasi OH, kucing dikondisikan tanpa makan dan minum selama 12 jam. Pengulangan pemeriksaan suhu dilakukan saat pra-operasi. Suhu kucing hasil pemeriksaan ulang suhunya adalah 39,7 °C, dan kucing diberi atropin (0,5cc, IM) sebagai premedikasi. Kucing dibius menggunakan ketamin (0,05mg/kg, IM). Untuk mencegah syok selama operasi kucing diberi infus RL. Saat kucing mulai kehilangan kesadaran, kucing diposisikan pada posisi *dorsal recumbency* dan dilakukan straining pada alat gerak dan ekor, Desinfeksi area perut yang dicukur menggunakan air sabun dan larutan Iodin Tincture 3%. Drape steril dipasang untuk membuat bidang steril beberapa sentimeter dari xiphoid ke baki instrumen, berikan penjepit drape agar drape tidak mudah tergelincir (Gambar 3),

setelah itu, dilakukan operasi OH sesuai prosedur bedah abdomen yang telah diketahui.

Operasi OH adalah penanganan pyometra yang paling aman dan efektif karena sumber infeksi dan produk bakteri dikeluarkan. Teknik laparoskopi telah dikembangkan tetapi tidak umum digunakan dan hanya digunakan pada kasus pyometra ringan. Pemberian obat-obatan dapat dilakukan pada hewan yang masih aktif bereproduksi dan sehat atau pada pasien yang memiliki resiko tinggi untuk diberikan anestesi saat operasi. Pada pasien dengan penyakit serius atau memiliki komplikasi, seperti peritonitis atau disfungsi organ, serviks terbuka atau serviks tertutup, pemberian obat-obatan tidak dianjurkan dan operasi adalah pengobatan pilihan. Kultur mikrobiologis dan uji sensitivitas merupakan syarat untuk pemilihan terapi antimikroba (Hagman, 2018).

Perawatan *pasca* operasi dilakukan dengan pemberian Antibiotik (Clanexi; *Amoxicillin-Clavulanic Acid*, 1 cc / kg, IM) diberikan dua kali sehari selama 14 hari, dengan 3 hari pertama dirawat di ruang rawat inap Harmoni Pet Care dan hari ke-4 hingga Perawatan hari ke-14 dilakukan di rumah pemilik dan pembalutan antiseptik lokal pada lokasi sayatan dilanjutkan hingga 14 hari sampai jahitan pada jahitan kulit terserap oleh tubuh kucing.

Pemilihan Clanexi, sebagai terapi utama yang diberikan *pasca*-operasi dikarenakan, Clanexi merupakan obat yang terdiri dari dua jenis obat berbeda, yaitu *amoxicillin* dan *clavulanic acid*. *Amoxicillin* adalah antibiotik turunan dari penisilin dan memiliki aktivitas antibakterial terhadap bakteri gram positif dan gram negatif (spektrum luas beta laktam) (Benninger, 2004). *Amoxicillin* adalah bakterisida yang bekerja dengan cara menargetkan dan membunuh bakteri dengan menghambat biosintesis lapisan peptidoglikan dinding sel bakteri. Lapisan peptidoglikan membentuk bagian terluar dari dinding sel dan bertanggung jawab atas integritas struktural sel dari bakteri. Sintesis peptidoglikan melibatkan fasilitasi DD-*transpeptidases*, yang merupakan jenis *penicillin binding protein* (PBP). *Amoxicillin* bekerja dengan mengikat PBP ini dan menghambat

sintesis peptidoglikan, yang mengganggu konstruksi dinding sel dan akhirnya mengarah pada penghancuran, atau lisis bakteri (Evans *et al.*, 2019).

Clavulanic acid, memiliki peranan sebagai inhibitor dari beta-laktamase, sehingga dapat mencegah bakteri yang memiliki enzim beta-laktamase untuk merusak fungsi kerja dari *amoxicillin* (Benninger, 2004). *Clavulanic acid* sering digunakan bersama dengan *amoxicillin* untuk memperluas spektrumnya dan melawan resistensi. Selama beberapa waktu, beberapa bakteri telah berevolusi untuk mengembangkan resistensi terhadap antimikroba beta-laktam melalui produksi enzim yang disebut beta-laktamase. Enzim ini menargetkan dan menghidrolisis cincin beta-laktam, yang diperlukan untuk antimikroba seperti penisilin untuk bekerja. Asam klavulanat mencegah degradasi ini dengan mengikat dan menonaktifkan beta-laktamase, sehingga memulihkan efek antimikroba *amoxicillin* (Evans *et al.*, 2019).

KESIMPULAN

Laporan kasus ini dapat disimpulkan bahwa USG dan tes darah rutin adalah kunci utama dalam diagnosis pyometra dan salah satu tanda klinis utama pyometra adalah adanya *discharge* yang keluar dari vagina berupa nanah atau darah. Operasi OH biasanya merupakan tindakan yang direkomendasikan untuk pyometra.

UCAPAN TERIMA KASIH

Penulis ingin berterima kasih kepada Klinik Hewan Harmoni Pet Care karena telah mengizinkan penulis untuk memperoleh data yang digunakan untuk penulisan laporan kasus ini.

DAFTAR PUSTAKA

American College Of Veterinary Surgeons. (2021). Small-Animal Topic. *Pyometra*. American College Of Veterinari surgeons.

[Online]. Accessed April 21th 2021. (www.acvs.org/small-animal/pyometra).

Benninger, M. S. (2003). Amoxicillin/clavulanate potassium extended release tablets: a new antimicrobial for the treatment of acute bacterial sinusitis and community-acquired pneumonia. *Expert Opinion Pharmacotherapy*, 4 (10), 1839-46.

Bigliardi, E., Parmigiani, E., Cavirani, S., Luppi, A., Bonati, L., & Corradi, A. (2004). Ultrasonography and cystic hyperplasia-pyometra complex in the bitch, *Reproduction Domestic Animal*, 39, 136.

Crane, M. B. (2015). Pyometra. *Small Animal Critical Care Medicine*, 667–671.

De Faria, V. P., & Norsworthy, G. D. (2008). Pyometra in a 13-year-old neutered queen. *Journal of Feline Medicine and Surgery*, 10 (2), 185–187.

Evans, J., Hannoodee, M., & Wittler, M. (2019). Amoxicillin Clavulanate. Pp: 56.

Faldyna, M., Laznicka, A., & Toman, M. (2001). Immunosuppression in bitches with pyometra. *Journal of Small Animal Practice*, 42, 5-10.

Fransson, B. A., Karlstam, E., Bergstrom, A., Langerstedt, A., Park, J. S., Evans, M. A., & Ragle, C. A. (2004). C-reactive protein in the differentiation of pyometra from cystic endometrial hyperplasia/ mucometra in dogs, *Journal of the American Animal Hospital Association*, 40, 391

Hagman, R., & Kuhn, I. (2002). E. coli strains isolated from the uterus and urinary bladder of bitches suffering from pyometra: comparison by restriction enzyme digestion and pulsed filed gel electrophoresis, *Veterinary Microbiology*, 84, 143-153

- Hagman, R., Lagerstedt, A. S., Hedhammar, Å., & Egenvall, A. (2011). A breed-matched case-control study of potential risk-factors for canine pyometra. *Theriogenology*, 75(7), 1251–1257.
- Hagman, R. (2018). Pyometra in Small Animals. *Veterinary Clinics of North America: Small Animal Practice*, 48 (4), 639–661.
- Hollinshead, F., & Krekeler, N. (2016). Pyometra in the queen: to spay or not to spay?, *Journal Feline Medicine Surgeon*, 18, 21–33.
- Jutkowitz, L. A. (2005). Reproductive emergencies. *Veterinary Clinic North American Small Animal Practice*, 35, 397.
- Mateus, L., Henriques, S., Merino, C., Pomba, C., Lopes da Costa, L., & Silva, E. (2013). Virulence genotypes of *Escherichia coli* canine isolates from pyometra, cystitis and fecal origin. *Veterinary Microbiology*, 166(3-4), 590–594.
- Pereira, M. A. A., Gonçalves, L. A., Evangelista, M. C., Thurler, R. S., Campos, K. D., Formenton, M. R., Patricio, G.C.F, Matera, J.M., Ambrósio, A.M., & Fantoni, D. T. (2018). Postoperative pain and short-term complications after two elective sterilization techniques: ovariectomy or ovariohysterectomy in cats. *BMC Veterinary Research*, 14(1).
- Rebordão, M. R., Alexandre-Pires, G., Carreira, M., Adriano, L., Carneiro, C., Nunes, T., Mateus, L., & Ferreira-Dias, G. (2017). Bacteria causing pyometra in bitch and queen induce neutrophil extracellular traps. *Veterinary Immunology and Immunopathology*, 192, 8–12.
- Von Berky, A., & Townsend, W.L. (1993). The relationship between the prevalence of uterine lesions and the use of medroxyprogesterone acetate for canine population control. *Australia Veterinary Journal*, 70, 249.
