

# Tindakan Operasi Untuk Penanganan *Pyometra* dan Tumor *Mammae* pada Anjing Pitbull

## *Surgical Procedure for Pyometra and Mammae Tumor Treatment in a Pitbull Dog*

Nofan Rickyawan<sup>1\*</sup>, Cheptien Winda Virgiantari<sup>2</sup>, Muhamad Arfan Lesmana<sup>1</sup>,  
Dian Vidiastuti<sup>1</sup>

<sup>1</sup>Laboratorium Klinik Hewan Bidang Ilmu Bedah dan Radiologi, Fakultas Kedokteran Hewan, Universitas Brawijaya, <sup>2</sup>Loka Penelitian Sapi Potong, Balitbangtan Kementerian Pertanian, Pasuruan, Jawa Timur.

\*Corresponding author: [nofanvet@ub.ac.id](mailto:nofanvet@ub.ac.id)

### Abstrak

*Pyometra* merupakan infeksi atau inflamasi pada dinding uterus yang ditandai dengan adanya akumulasi nanah pada lumen uterus. Faktor predisposisinya berupa umur, ras, infeksi bakteri, dan hormon. Penyakit lain yang sering berkorelasi akibat ketidakseimbangan hormon reproduksi adalah tumor *mammae*. Anjing ras Pitbull betina belum steril berumur 7 tahun dengan berat badan 27,9 kg memiliki gejala klinis sering mengeluarkan leleran mukopurulen berwarna coklat kemerahan yang berbau busuk dari vagina. Kelenjar *mammae* kiri puting kedua, ketiga dan keempat terdapat benjolan berdiameter sekitar 20 cm, berkonsistensi padat, berbatas jelas, berwarna sama seperti permukaan kulit dan dapat digerakkan. Diagnosa berdasarkan pemeriksaan fisik, hematologi, kimia darah dan sitologi adalah *pyometra* dan tumor *mammae*. Penanganan dilakukan dengan ovariohisterektomi dan mastektomi unilateral. Terapi pasca operasi yang diberikan adalah enrofloxacin 5 mg/kg, ketoprofen 2 mg/kg, phytomenadion 1 mg/kg, dan Biodin<sup>®</sup> 0,1 ml/kg dan disertai perawatan intensif luka operasi. Pasien mengalami kesembuhan setelah 2 bulan perawatan.

Kata kunci: anjing Pitbull, *pyometra*, tumor *mammae*

### Abstract

*Pyometra* is an infection or inflammation of the uterine wall characterized by the accumulation of pus in the uterine lumen. Predisposing factors include age, breed, bacterial infection, and hormones. Another disease that is often correlated with an imbalance in reproductive hormones is mammary tumors. A 7-year-old unspayed female Pitbull dog weighed 27.9 kg has clinical symptoms of frequent discharge of mucopurulent reddish-brown discharge with a foul odor from the vagina. The left mammary glands of the second, third, and fourth nipples have lumps about 20 cm in diameter, are solid in consistency, well-defined, the same color as the skin surface, and can be moved. Diagnosis performed on physical examination, hematology, blood chemistry, and cytology was *pyometra* and mammary tumors. Treatment was done by ovariohysterectomy and unilateral mastectomy. Post-surgery therapy was enrofloxacin 5 mg/kg, ketoprofen 2 mg/kg, phytomenadione 1 mg/kg, and Biodin<sup>®</sup> 0.1 ml/kg, followed by intensive surgical wound care. The patient recovered after two months of treatment.

Keywords: Pitbull dog, *pyometra*, *mammae* tumor

Received: 28 September 2021

Revised: 9 Januari 2022

Accepted: 12 Februari 2022

## PENDAHULUAN

Anjing merupakan salah satu hewan peliharaan yang sering mengidap penyakit *pyometra* dan tumor. *Pyometra* adalah infeksi dan inflamasi pada dinding uterus yang bersifat akut maupun kronis yang ditandai dengan adanya akumulasi nanah di dalam lumen uterus (Smith, 2006). Beberapa faktor seperti umur, ras, infeksi

bakteri, dan hormon menjadi pendukung terjadinya penyakit ini (Bigliardi *et al.*, 2004). Penanganan yang dapat dilakukan adalah ovariohisterektomi yaitu tindakan operasi untuk mengambil ovarium, *corpus uteri* dan *cornua uteri* (Fossum, 2013).

Penyakit lain yang sering berkorelasi akibat ketidakseimbangan hormon reproduksi pada anjing betina adalah tumor *mammae*. Tumor



*mammae* merupakan salah satu tipe tumor yang sering menyerang anjing betina dengan tingkat insidensi sekitar 52% dan memberi sumbangan angka kematian tertinggi selain usia tua (Ruwaidah dkk., 2015; Lana et al. 2007; Egenvall et al., 2005). Anjing betina muda berumur di bawah dua tahun memiliki resiko rendah, sedangkan anjing betina dewasa yang berumur diatas enam tahun memiliki resiko yang semakin meningkat secara substansial (Dorn et al., 2018; Horta et al., 2014). Tumor yang terjadi pada anjing betina, 60% berasal dari kelenjar *mammae* abdomen dan *inguinal* (Horta et al., 2014). Faktor usia, hormon dan genetik juga berpengaruh dalam proses terjadinya tumor karena dapat menyebabkan perubahan struktur dan fungsi dalam kelenjar *mammae* (Spoeri et al., 2015). Penanganan dilakukan dengan mastektomi yaitu tindakan pembedahan untuk memotong satu atau lebih kelenjar *mammae* (Papazoglou et al., 2014).

## METODE

### Alat dan Bahan

Satu set instrumen bedah mayor, acepromazine 1,5%, ketamine HCl 10%, xylazine 2%, NaCl 0,9%, iodine povidone 10%, mesin anestesi dan *isoflurane*, enrofloxacin injeksi 10%, ketoprofen injeksi, pyhtomenadion injeksi, *scalpel*, benang *monofilament absorbable* (Monosyn®) ukuran 2.0 dan 3.0, benang *silk non absorbable* (Onemed®) ukuran 2.0, spuit 1 ml, 3 ml, 5 ml, *Diff- quick stain*, *heater pad*, *Hemo-analyzer* Rayto 7600® dan Abaxis Vetscan 2®.

### Anamnesa dan Pemeriksaan Fisik

Anjing ras Pitbull betina belum steril berumur 7 tahun dengan berat badan 27,9 kg memiliki keluhan sering mengeluarkan leleran mukopurulen berwarna coklat kemerahan berbau busuk dari vagina (Gambar 1A). Hasil pemeriksaan fisik diketahui suhu tubuh 38,4 °C, frekuensi denyut jantung 120 kali/menit dan ritmis, frekuensi pernafasan 36 kali/menit dengan suara vesikuler. Benjolan pada kelenjar *mammae* kiri puting kedua, ketiga dan keempat berdiameter sekitar 20 cm, berkonsistensi padat,

berbatas jelas, berwarna sama seperti permukaan kulit dan dapat digerakkan (Gambar 1B).

### Pemeriksaan Darah Lengkap dan Kimia Darah

Sampel darah sebanyak 3 ml diambil melalui *vena saphena* dan disimpan dalam tabung darah EDTA. Pemeriksaan darah lengkap menggunakan mesin *Veterinary Hematology Analyzer* Rayto RT-7600® dan pemeriksaan kimia darah menggunakan mesin *Veterinary Blood Chemistry Analyzer* Abaxis Vetscan 2®. Hasil Tabel 1 menunjukkan adanya leukositosis, granulosis (neutrofilia), dan hiperglikemia.

### Pemeriksaan Sitologi

Pengambilan sampel sitologi dengan metode *Fine Needle Aspiration* (FNA) pada kelenjar *mammae* kiri puting ke-2, 3 dan 4. Pewarnaan menggunakan *Diff-quick stain*. Hasil evaluasi mikroskopis, yaitu: (1) tampak adanya infiltrasi sel radang polimorfonuklear (neutrofil) pada apusan darah berjumlah >8 sel per lapang pandang, sel monokuklear monosit dan limfosit berjumlah 1 – 3 sel per lapang pandang, (2) tampak bentukan bakteri *bacillus* dan bakteri *coccus*antisipasi terhadap kemungkinan infeksi baketri *Staphylococcus sp.* atau *Streptococcus sp.*, (3) tampak adanya sel mesenkimal dengan bentukan anisositosis dan anisokariosis mengindikasikan sel tumor (Gambar 2).

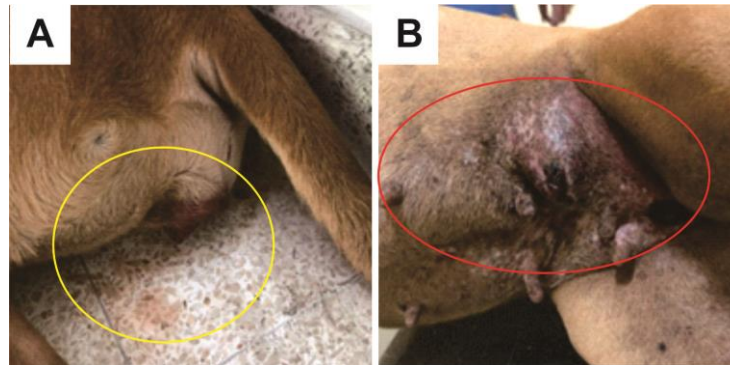
### Tindakan Operasi

Pasien dipuasakan selama 12 jam sebelum operasi. Terapi cairan menggunakan infus NaCl 0,9% secara intravena melalui *vena cephalica*. Premedikasi menggunakan acepromazine 0,02 mg/kg BB diinjeksikan secara intramuskular 15 menit sebelum induksi. Induksi anestesi menggunakan kombinasi ketamine 10 mg/kg BB dan xylazine 1 mg/kg BB yang diinjeksikan secara intramuskular. Pemasangan endotrakeal *tube* dilakukan setelah pasien teranestesi untuk memberikan *isoflurane* melalui mesin anestesi sebagai *maintenance* dengan dosis 2 – 3%. Pasien diposisikan rebah dorsal di atas meja operasi yang telah diberi *heater pad* dengan keempat kaki terfiksasi. Area kulit yang telah dicukur

rambutnya dan disteril menggunakan alkohol 70%, kemudian dioles iodine povidone 10% dan dipasang duk operasi.

Tindakan pertama adalah ovariohisterektomi untuk mengangkat uterus yang mengalami

*pyometra*. Operasi diawali dengan melakukan sayatan pada bagian *midline* dinding abdomen sampai *linea alba* secara hati-hati untuk menghindari organ di dalam rongga abdomen.

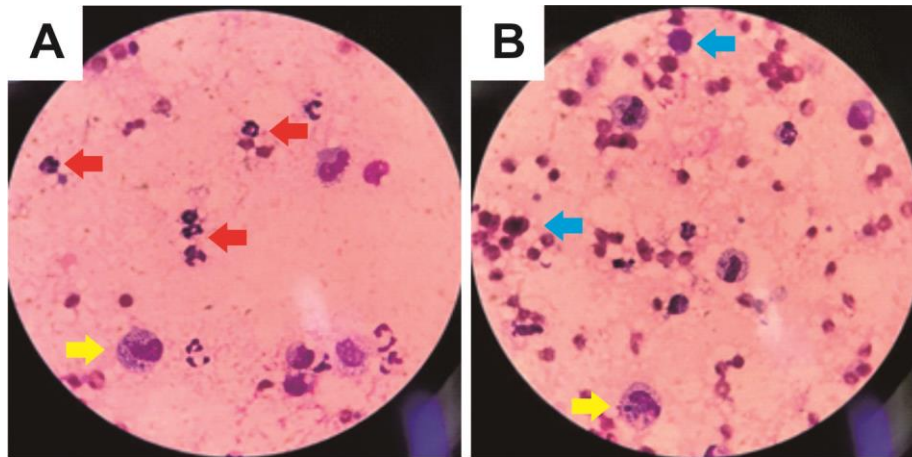


**Gambar 1.** Temuan klinis. (A) Leleran mukopurulen berwarna coklat kemerahan yang berasal dari vagina (lingkaran kuning). (B) Kelenjar *mammae* yang terindikasi mengalami tumor (lingkaran merah).

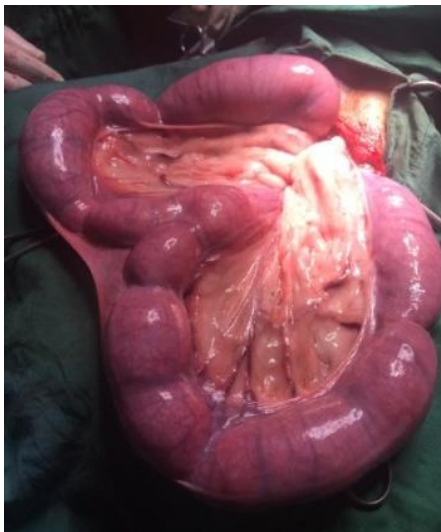
**Tabel 1.** Hasil pemeriksaan darah lengkap dan kimia darah

Pemeriksaan	Hasil	Satuan	Kisaran Normal Anjing
<b>Hematologi:</b>			
Sel Darah Putih (WBC)	18.2*	10 <sup>3</sup> /μL	6.0 - 17.0
Sel Darah Merah (RBC)	7.24	10 <sup>6</sup> /μL	5.5 - 8.5
Hemoglobin (Hb)	12.1	g/dL	12.0 - 18.0
Hematokrit (HCT)	52.1	%	37.0 - 55.0
MCV	71.9	fL	60.0 - 77.0
MCH	16.7	pg	19.5 - 24.5
MCHC	23.3	g/dL	32.0 - 36.0
Trombosit (PLT)	352	10 <sup>3</sup> /μL	200 – 500
Limfosit	25.3	%	12.0 - 30.0
Monosit	3.7	%	3.0 - 10.0
Granulosit	84.7*	%	60.0 - 80.0
Limfosit	2.1	10 <sup>3</sup> /μL	1.0 - 4.8
Monosit	0.7	10 <sup>3</sup> /μL	0.15 - 1.35
Granulosit	15.4	10 <sup>3</sup> /μL	3.5 - 14.0
<b>Kimia Darah:</b>			
ALT/SGPT	36	U/L	10-118
Ureum (BUN)	9	mg/dL	7.0-25
Kreatinin	1	mg/dL	0.3-1.4
Total Protein	8.2	g/dL	5.4-8.2
Albumin	3.4	g/dL	2.5-4.4
Globulin	4.8	g/dL	2.3-5.2
Total Bilirubin	0.4	mg/dL	0.1-0.6
Alkalin Phosphatase (ALP)	63	U/L	20-150
Glukosa	112*	mg/dL	60-110
Amilase	631	U/L	200-1200

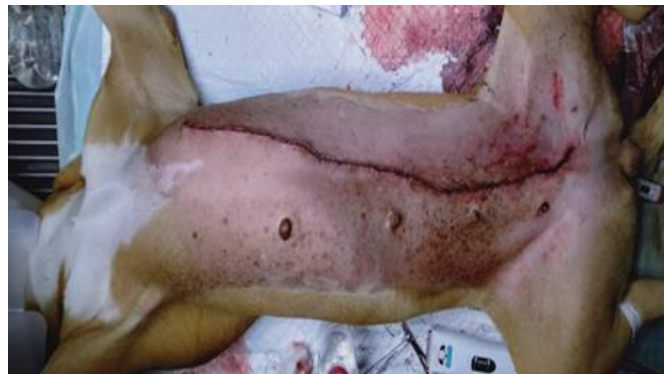Notasi (\*) menunjukkan parameter mengalami kenaikan dibanding kisaran normal (Thrall *et al.*, 2012).



**Gambar 2.** Hasil pemeriksaan sitologi kelenjar *mammae*. (A) Infiltrasi sel radang *polimorfonuklear* (neutrofil) (panah merah). (B) Sel-sel mesenkimal dengan bentuk *anisocytosis* dan *anisokaryosis* (panah biru). *Foam cell* ditunjukkan panah warna kuning. (*Diff Quick Stain*, lensa objektif 40x).



**Gambar 3.** Uterus yang mengalami *pyometra*.



**Gambar 4.** Jahitan luka operasi ovariohisterektomi dan mastektomi unilateral.

*Corpus* dan *cornu uteri* yang mengalami pembesaran dan peradangan dikeluarkan dari rongga abdomen untuk mempermudah menemukan kedua ovarium (Gambar 3). *Ligamentum suspensory*, arteri dan vena *ovarica* diligasi menggunakan benang *monofilament absorbable* ukuran 3.0 yang selanjutnya dilakukan pemotongan. Tindakan tersebut dilakukan pada kedua sisi ovarium. Ligasi dilanjutkan pada *corpus uteri* dekat serviks dan arteri *uterina* pada kedua sisi sebelum dilakukan pemotongan. Irigasi pada rongga abdomen menggunakan cairan NaCl 0,9% sebelum dilakukan penutupan dinding abdomen. Bagian muskulus dijahit dengan pola jahitan *simple*

*interrupted* dengan benang *monofilament absorbable* ukuran 2.0.

Tindakan mastektomi dilakukan dengan teknik mastektomi unilateral. Jaringan di sekitar kelenjar *mammae sinister* dilakukan eksisi sejauh 3-5 cm dari puting. Kulit dipisahkan dari subkutan dengan cara preparasi tumpul. Pembuluh darah yang mensuplai kelenjar *mammae sinistra* (*cranial superficial epigastric* dan *caudal superficial epigastric*) dilakukan ligasi menggunakan benang *monofilament absorbable* ukuran 3.0 untuk mencegah perdarahan ketika dilakukan pemotongan. Kelenjar *mammae* dieksisi dari area thoraks sampai inguinal hingga terpisah dengan otot

abdomen. Irigasi area eksisi tumor menggunakan NaCl 0,9% sebelum dilakukan penjahitan. Subkutan dijahit dengan pola *simple continous* menggunakan benang *monofilament absorbable* ukuran 2.0 dan kulit dijahit dengan benang *silk* ukuran 2.0 menggunakan pola jahitan *simple interrupted*. Luka jahitan dibersihkan dan diberi iodine povidone 10% sebelum ditutup menggunakan kassa perban steril (Gambar 4).

Terapi pasca operasi yang diberikan adalah antibiotik enrofloxacin injeksi 5 mg/kg BB 1 kali per hari selama 7 hari dan dilanjutkan secara per oral untuk 7 hari berikutnya, analgesik ketoprofen 2 mg/kg BB 1 kali per hari selama 5 hari, vitamin K1 0,5-1 mg/kg BB 1 kali sehari selama 5 hari, dan Biodin® 0,1 mL/kg BB 1 kali sehari selama 7 hari. Luka jahitan dibersihkan setiap hari menggunakan NaCl 0,9% dan diberi salep antibiotik yang kemudian ditutup dengan kasa perban steril.

## HASIL DAN PEMBAHASAN

Hasil anamnesa, pemeriksaan fisik, darah dan sitologi mengindikasikan bahwa pasien menderita *pyometra* dan tumor *mammae*. Identifikasi temuan klinis melalui anamnesis dan pemeriksaan fisik yang mengindikasikan keganasan meliputi diameter tumor  $\geq 5$  cm, pertumbuhan yang cepat, infiltrasi jaringan di sekitarnya, erythema dan edema (Dias *et al.*, 2016; Soares *et al.*, 2021; Allen *et al.*, 1986).

Anjing betina dewasa yang belum steril memiliki resiko yang besar terhadap kedua penyakit tersebut. Estrogen yang berfungsi dalam meningkatkan massa endometrium dan miometrium serta peningkatan amplitude dan frekuensi kontraksi dengan pengaruh oksitosin dan PGF2 $\alpha$  akan semakin menurun kadarnya seiring bertambahnya usia (Lopate, 2010). Stimulasi estrogen yang rendah dan tingginya progesteron menyebabkan hiperplasia endometrium, tertutupnya serviks uterus, peningkatan sekresi kelenjar endometrium, dan penurunan kontraksi miometrium sehingga uterus tidak dapat mengeluarkan sekresi cairannya (Schlafer dan Gifford, 2008). Akumulasi cairan di dalam uterus menjadi media

pertumbuhan bakteri dan menghambat kerja leukosit sehingga leukosit mati didalam uterus. Bakteri normal yang berada di dalam uterus menjadi patogen akibat pengaruh hormonal (Schlafer dan Gifford, 2008).

Leleran mukopurulen yang merupakan kumpulan dari cairan, leukosit, dan bakteri di dalam uterus akan keluar melalui vagina pada kasus *pyometra* terbuka (Kahn dan Line, 2005; Fransson *et al.*, 2007). Menurut Smith (2006), penyakit ini diklasifikasikan menjadi 2 jenis, yaitu tertutup yang ditandai dengan tidak adanya leleran pada vagina dan terbuka ditandai dengan adanya leleran pada vagina.

Patofisiologi *pyometra* juga sering terjadi bersamaan dengan tumor *mammae* yang diakibatkan oleh ketidakstabilan hormon pada hewan dalam masa produktif dan biasanya saat fase luteal (diestrus) dimana progesteron sedang mengalami kenaikan (Bigliardi *et al.*, 2004). Resiko peningkatan sel tumor dapat terjadi setelah hewan mengalami siklus estrus. Faktor endokrin memiliki pengaruh dalam proses terjadinya tumor karena dapat menyebabkan perubahan struktur dan fungsi dalam kelenjar *mammae* (Moulton, 2011). Aktivasi lokal reseptor progesteron memicu rangkaian molekul spesifik setiap elemen kelenjar yang merangsang proliferasi kelenjar susu (Conneely *et al.*, 2003). Pada kondisi abnormal, faktor usia dan genetik yang disertai dengan adanya peningkatan sensitivitas reseptor estrogen memicu aktivasi faktor transkripsi dari *growth hormone*. Peningkatan *growth hormone* oleh rangsangan progrestin, menyebabkan peningkatan IGF-1 dan IGF-2 dalam pembuluh darah sehingga merangsang poliferasi sel *mammae*. Oleh karena itu, jaringan *mammae* terus mengalami perkembangan (Spoeri *et al.*, 2015; Straw, 2005).

Hasil sitolgi menunjukkan adanya infiltasi sel radang (neutrofil) dan adanya sel tumor yang mengalami *anisositosis* dan *anisokariosis*. Menurut Soares *et al.* (2021) pasien yang mengalami karsinoma *mammae* memiliki hasil pemeriksaan sitologi adanya agregat seluler dengan fitur neoplastik, seperti sel pleomorfik dengan inti aneh, yang menunjukkan tingkat keganasan yang tinggi. Sel tumor tampak berinti

banyak dan menunjukkan *anisositosis*, *anisokariosis*, dan inti multipel prominen, mengindikasikan tingkat keganasan yang tinggi. Sel inflamasi, terutama neutrofil dan limfosit juga banya ditemukan.

Leukositosis dan granulositosis mengindikasikan adanya pertumbuhan tumor dan infeksi. Leukosit berfungsi dalam mempertahankan tubuh dari serangan agen patogen, racun, dan memfagosit sel rusak atau abnormal (Salasia dan Hariono, 2010). Leukositosis dalam kasus ini dapat terjadi karena adanya pertumbuhan tumor, sehingga tubuh meresponnya sebagai antigen atau benda asing, yang menyebabkan leukosit merespon dengan meningkatkan produksinya. Granulositosis lebih mengarah terjadinya neutrofilia. Neutrofilia umumnya terjadi karena adanya infeksi bakteri, sistemik mikosis, serta peradangan (neoplasma, trauma jaringan, dan nekrosis jaringan) (Simarmata dkk., 2021). Interpretasi hasil kimia klinik menunjukkan semua parameter normal sebagai indikasi fungsi hati dan ginjal yang normal. Hiperglikemia ringan sebagai indikasi stress (Latimer, 2011).

Acepromazine 0,02 mg/kg BB secara intramuskular digunakan sebagai premedikasi. Dosis acepromazine yang disarankan pada anjing berkisar 0,02-0,05 mg/kg BB dan mekanisme kerjanya memblok *post sinapsis* dopamine yang berfungsi menghambat aktivitas otak sehingga hewan menjadi tenang (Hoglund *et al.*, 2016). Ketamine dapat diberikan dengan dosis 10-20 mg/kg BB (Kumar dan Reddy, 2016). Ketamine adalah disosiatif anestetikum bersifat anestetik, analgesik, dan kataleptik yang bekerja dengan cara menghambat efek membrane dan neurotransmitter eksitasi asam glutamat pada reseptor N-metil-D-aspartat (NMDA) (Papich, 2016). Ketamine dapat menimbulkan kekejangan dan depresi ringan terhadap saluran respirasi, sehingga penggunaannya sering dikombinasikan dengan xylazine (Gunawan *et al.*, 2009). Xylazine bekerja dengan mendepresi susunan syaraf pusat oleh  $\alpha_2$ -adrenoreseptor yang menyebabkan penurunan aktivitas saraf simpatis sehingga mengurangi sekresi saliva, penurunan tekanan darah dan frekuensi denyut jantung, serta

memiliki pengaruh relaksasi yang baik. Penggunaan xylazine pada kombinasi ketamine-xylazine dapat menekan metabolisme dan kerja jantung sehingga dapat menurunkan frekuensi respirasi dan denyut jantung (Yudaniayanti dkk., 2012). Dosis xylazine yang diberikan pada anjing yaitu 1-2 mg/kg BB (Kumar dan Reddy, 2016). *Endotracheal Tube* (ETT) dipasang untuk memastikan oksigen dan *isoflurane* tetap tersuplai sekaligus sebagai penyalur anestesi inhalasi yang digunakan untuk mempertahankan anestesi (Latief, 2007). *Isoflurane* adalah *volatile methyl ethyl ether* yang berfungsi menurunkan aliran darah ginjal, filtrasi glomerulus, dan produksi urin (Nuryawan, 2009). Efek ini memberikan pengaruh terhadap penurunan tekanan darah, tetapi tidak menunjukkan efek toksik terhadap ginjal. Konsentrasi *isoflurane* yang digunakan untuk anestesi pada ovariohisterektomi dalam kasus pyometra dipertahankan dalam konsentrasi 2-3% dan campuran oksigen 50% digunakan pada aliran 20-40 ml/kg/menit dalam sistem lingkaran pernapasan (Hoglund *et al.*, 2016).

Kondisi hipotermia pada pasien dapat terjadi akibat suhu rendah pada ruang operasi, cairan infus yang dingin, pemberian inhalasi gas, kavitas atau luka terbuka pada tubuh, penurunan aktivitas otot, serta agen obat-obatan yang dipakai seperti vasodilator (Smeltzer, 2002). Pemasangan alat penghangat sebagai alas operasi merupakan salah satu bentuk upaya untuk menurunkan resiko hipotermia. Terapi cairan yang diberikan bertujuan untuk memulihkan volume sirkulasi darah pada keadaan hipovolemia, utamanya pada pasien yang dioperasi, mengatasi dehidrasi, serta memulihkan status elektrolit ( $\text{Na}^+$  dan  $\text{K}^+$ ) dalam tubuh. Larutan isotonik NaCl 0,9% memiliki osmolalitas yang sama dengan serum darah, sehingga dapat digunakan sebagai terapi *maintenance* dan *shock hypovolemic* (Suartha, 2010).

Ovariohisterektomi adalah penanganan terbaik pada sebagian besar penyakit uterus, termasuk pyometra. Tindakan bedah ovariohisterektomi dapat mengurangi kejadian tumor *mammae* yang disebabkan oleh

ketidakseimbangan hormon khususnya esterogen dan progesterone (Straw, 2005). Manfaat ovariohisterektomi yang sekaligus dilakukan dalam tindakan pengangkatan tumor *mammae* dapat memberikan keuntungan menurunkan resiko pertumbuhan tumor di kelenjar *mammae* yang lain (Kristiansen *et al.*, 2013). Teknik mastektomi unilateral yang dilakukan pada pasien sebagai antisipasi terhadap adanya metastasis tumor yang berkelanjutan (Papazoglou *et al.*, 2014). Selain itu, pemilihan teknik ini untuk penanganan tumor kelejar *mammae* ganda, yaitu tumor muncul di lebih dari satu kelenjar *mammae*, terdapat lesi berukuran >3 cm pada kelenjar kranial abdomen dan ketika nodul tersebar di sepanjang rantai kelenjar *mammae* serta untuk membuat satu luka bedah tunggal (Prakoso *et al.*, 2019; Horta *et al.*, 2015). Pertimbangan lainnya bahwa penanganan bedah tumor *mammae* harus didasarkan pada faktor drainase limfatik, jumlah dan ukuran lesi, dan faktor prognostik yang ditetapkan pada masing-masing kasus (Horta *et al.*, 2015). Insisi pada mastektomi unilateral dibuat dengan mengelilingi kelenjar *mammae* yang akan diangkat. Margin antara insisi dan massa yaitu 2-3 cm bertujuan untuk menghilangkan keseluruhan massa dengan sempurna agar tidak menimbulkan metastasis atau pertumbuhan ulang massa (Papazoglou *et al.*, 2014). Tepian dari insisi dikuakkan lalu dilakukan preparasi tumpul yang bertujuan untuk memisahkan subkutan dari *fascia abdominal* dan mencegah perdarahan dan kerusakan pada jaringan (Fossum, 2013). Benang yang digunakan adalah *monofilament absorbable* (Monosyn®). Benang sintetik *absorbable* untuk menjahit jaringan lunak yang memiliki komposisi kimia *Glyconate* yang terbuat dari 72% glikolida, 14% trimetilen karbonat, serta 14% 3-kaprolakto. Penyerapannya terjadi secara hidrolisis dalam waktu 60-90 hari dan memiliki retensi kekuatan tarik simpul sebesar 70% setelah 7 hari implantasi, 50% setelah 14 hari implantasi, dan 20% setelah 21 hari implantasi (Braun, 2018).

Pasien diberikan enrofloxacin yaitu antibiotik berspektrum luas untuk pengobatan penyakit akibat infeksi bakteri gram positif dan

bakteri gram negatif (Widiyanti dkk., 2019). Obat ini bekerja dengan menghambat *DNA gyrase* yang diperlukan oleh bakteri untuk replikasi DNA sehingga mengakibatkan efek sitotoksik pada sel target (Babaahmady dan Khosravi, 2011). Dosis yang diberikan pada anjing yaitu 5 mg/kg BB q24h (Allerton, 2020). Ketoprofen sebagai analgesik dan antiinflamasi memiliki mekanisme aksi menghambat COX-1 sehingga menurunkan produksi prostaglandin dan penghambatan enzim *lipoxigenase* yang memiliki efek poten dalam fase peradangan vaskular dan selular (Allerton, 2020). Phytomenadion adalah bentuk vitamin K1 sintesis larut lemak yang digunakan untuk mengatasi koagulopati. Vitamin K1 berfungsi untuk mencegah perdarahan yang lebih parah dengan cara memberikan agen faktor koagulasi aktif pasca operasi (Papich, 2016). Kondisi neoplasia dan inflamasi merupakan salah satu penyebab dari terjadinya trombositopenia dari segi faktor penurunan produksi dan destruksi primer (Fulks *et al.*, 2013). Pemberian Biodin® untuk meningkatkan energi hewan pasca operasi. Biodin® mengandung Adenosin Triphosphat (ATP) yang berfungsi sebagai energi cadangan siap pakai yang berperan dalam proses metabolisme sel tubuh hewan. Kandungan lain seperti selenite untuk metabolisme sel, vitamin B12 untuk pembentukan sel darah merah sehingga baik untuk pemulihan kondisi hewan (Naomi dkk., 2019).

## KESIMPULAN

Berdasarkan anamnesa, pemeriksaan fisik, hematologi, kimia darah dan sitologi, anjing ras Pitbull didiagnosa *pyometra* dan tumor *mammae*. Penanganan yang dilakukan adalah ovariohisterektomi dan mastektomi unilateral dalam satu waktu untuk menurunkan resiko metastasis. Terapi pasca operasi diberikan enrofloxacin, ketoprofen, phytomenadion, dan Biodin® disertai dengan perawatan intensif luka operasi. Pasien mengalami kesembuhan setelah 2 bulan perawatan.

## UCAPAN TERIMA KASIH

Penulis mengucapkan terima kasih kepada Pimpinan dan staff Rumah Sakit Hewan Pendidikan, Universitas Brawijaya.

## DAFTAR PUSTAKA

- Allen, S. W., Prasse, K. W., & Mahaffey E. A. (1986). Cytologic differentiation of benign form malignant canine mammary tumors. *Veterinary Pathology*, 23, 649-655.
- Allerton, F. (2020). BSAVA: Small animal formulary 10<sup>th</sup> Edition, part A: canine and feline. British small animal veterinary association. Pp: 220.
- Babaahmady, E., & Koshravi, A. (2011). Toxicology of baytril (enrofloxacin). *African Journal Pharmacy Pharmacology*, 5, 2042-2045.
- Bigliardi, E., Parmigiani, E., Caviran, S., Luppi, A., Bonati, L., & Corradi, A. (2004). Ultrasonography and cystic hyperplasia-pyometra complex in the bitch. *Reproduction Domestic Animal*, 39, 136-140.
- Braun, B. (2018). Monosyn: the surgeon's choice.
- Conneely, O. M., Mulac-Jericevic, B., & Lydon, J. P. (2003). Progesterone-dependent regulation of female reproductive activity by two distinct progesterone receptor isoforms. *Steroids*, 68(10-13), 771-778.
- Dias, M. L., Andrade, J., Castro, M., & Galera, P. D. (2016). Survival analysis of female dogs with mammary tumors after mastectomy: epidemiological, clinical, and morphological aspects. *Pesq Veterinary Brazilian*, 36(3), 181-186.
- Dorn, C. R., Taylor, A., Frye, F., & Hibbard, L. (2018). Survey of animal neoplasia in Alameda and Contra Coata Counties, California. Methodology and description of cases. *Journal National Cancer Institute*, 40, 295-305.
- Egenvall, A., Bonnett, B. N., Ohagen, P., Olson, P., Hedhammar, A., & VonEuler. (2005). Incidence of and survival after mammary tumors in a population of over 80.000 insured female dogs in sweden from 1995 to 2002. *Preventive Veterinary Medicine*, 69, 109-127.
- Fossum, T. W. (2013). Small Animal Surgery. Fourth Edition. China: Mosby Elsevier. Pp: 789-793.
- Fransson, B. A. A. S., Lagerstedt, A., Bergstrom, A., Hagman R., Park, J. S., Chew, B. P., Evans, M., & Ragle, C. A. (2007). C-reactive protein, tumor necrosis factor, and interleukin-6 in dogs with pyometra and SIRS. *Journal of Veterinary Emergency and Critical Care*, 17(4), 373-381.
- Fulks, M., Sinnott, V., & Henry, W. (2013). Canine and feline coagulopathies. Boston veterinary specialists. Pp: 1-6.
- Gunawan, G. S., Rianto, S. N., & Elysaabeth. (2009). Farmakologi dan Terapi. Jakarta: departemen farmakologi dan terapeutik Fakultas Kedokteran Universitas Indonesia. Hal: 13.
- Hoglund, O., Lovebrant, J., Olsson, U., Hoglund, K. (2016). Blood pressure and heart rate during ovariohysterectomy in pyometra and control dogs: a preliminary investigation. *Acta Veterinaria Scandinavica*, 58(80), 1-8.
- Horta, R. S., Figueiredo, M. S., Lavallo, G. E., Costa, M. P., Cunha, R., & Araujo, R. (2015). Surgical stress and postoperative complications related to regional and radical mastectomy in dogs. *Acta Veterinaria Scandinavica*, 1-10.



- Horta, R. S., Lavalle, G. E., Cunha, R., Moura, L., Araujo, R., & Cassali, G. (2014). Influence of surgical technique on overall survival disease free interval and new lesion development interval in dogs with mammary tumors. *Advances in Breast Cancer Research*, 3, 38-46.
- Kahn, C. M., & Line, S. (2005). The Merck Veterinary Manual. 9<sup>th</sup> Edition. Merck & Co Inc. USA. Pp: 1023-1024.
- Kristiansen, V. M., Nodtvedt, A., Breen, A. M., Langeland, M., Teige, J., Goldshmidt, M., Jonasdottir, T. J., Grotmol, T., & Sorenmo, K. (2013). Effect of Ovariohysterectomy at The Time of Tomour Removal in Dogs with Benign Mammary Tumors and Hyperplastic Lesions: A Randomized Controlled Clinical Trial. *Journal Veterinary Internal Medicine*, 27(4), 935-942.
- Kumar, K. M., & Reddy, K. S. (2016). Surgical Manegement of canine pyometra: a case report. *International Journal of Scientific Engineering and Applied Science*, 2(11), 168-171.
- Lana S. E., Rutteman, & Withrow. (2007). Tumors of the mammary gland in: Withrow S. J. and Vail D. M. (eds), Withrow and Macewen's small animal clinical oncology. 4<sup>th</sup> Ed. Saunders Elsevier. Pp: 619-628.
- Latief, A. S. (2007). Petunjuk Praktis Anesthesiologi edisi Kedua. Bagian anesthesiologi dan terapi intensif Fakultas Kedokteran Univesitas Indonesia, Jakarta. Hal: 61.
- Latimer, K. S. (2011). Duncan and Prasse's Veterinary Laboratory Medicine: Clinical Pathology 5<sup>th</sup> Edition. United Kingdom: Wiley-Blackwell. Pp: 201-202.
- Lopate, C. (2010). Pyometra in Bitch. [www.reproductiverevolution.com]. Diakses tanggal 20 Juli 2021.
- Moulton, J. E. (2011). Tumors in domestic animals: 3rd edition. Berkley university of california press. Pp: 518-543.
- Naomi, C., Gorda, I. W., & Warditha, A. A. G. J. (2019). Studi kasus: hemangioma kutaneus pada anjing lokal. *Indonesia Medicus Veterinus*, 8(2), 131-143.
- Nuryawan, I. (2009). Perbedaan pengaruh pemberian tiopental dan propofol terhadap kadar serum aminotransferase pada induksi anestesi umum. [Tesis]. Fakultas Kedokteran. Universitas Diponegoro. Hal: 37.
- Papazoglou, L. G., Basdani, E., Rabidi, S., Patsikas, M. N., & Karayian-nopoulou, M. (2014). Current surgical options for mammary tumor removal in dogs. *Journal Veterinary Science Medicine*, 2(1), 1-6.
- Papich, M. G. (2016). Saunders Handbook of Veterinary Drugs (4<sup>th</sup> edition) Small and Large Animal. Elsevier Inc. Pp: 308.
- Prakoso, Y., Widyawati, R., Wirjaatmadja, R., Kurnianto, A., & Kurniasih. 2019. Mixed mammary carcinoma in domesticated asian palm civet (*Paradoxurus hermaphrodites*). *World Veterinary Journal*, 9(1), 46-51.
- Ruwaidah, A. A., & Supartika, I. (2015). Gambaran histopatologi dan klasifikasi tumor *mammae* pada anjing di kota Denpasar. *Indonesia Medicus Veterinus*, 4(5), 445-454.
- Salasia, S. I., & Hariono, B. (2010). Patologi Klinik Veteriner: Kasus Patologi Klinis. Penerbit Samudra Biru. Yogyakarta. Pp: 30.
- Schlafer, D. H., & Gifford, A. (2008). Cystic endometrial hyperplasia, pseudo-placentational endometrial hyperplasia and

- other cystic conditions of the canine and feline uterus. *Theriogenology*, 70, 349-358.
- Simarmata, Y., Biru, D., & Restiati, N. (2021). Studi Kasus: fibrosarcoma pada anjing pomeranian mix. *Jurnal Kajian Veteriner*, 9(1): 35-49.
- Smeltzer, Suzanne, C., & Bare, B. G. (2002). Buku ajar keperawatan medikal-bedah. Brunner dan suddarth edisi 8. Jakarta: penerbit: EGC. Pp: 79.
- Smith, F. O. (2006). Canine pyometra. *Science Direct*, 66, 610-612.
- Soares, M., Correia, J., Nascimento, C., & Ferreira, F. (2021). Case report: anaplastic mammary carcinoma in cat. *Veterinary Sciences*, 8, 77.
- Spoeri, M., Guscetti, F., Hartnack, S., Boos, A., Oei, C., Balogh, O., Nowaczyk, R., Michel, E., Reichler, I., & Kowalewski, M. (2015). Endocrine control of canine mammary neoplasms: serum reproductive hormone levels and tissue expression of steroid hormone, prolactin and growth hormone receptors. *BMC Veterinary Research*, 11, 235.
- Straw, R. C. (2005). Treatment of mammary gland tumors and perianal neoplasia. Brisbane, Australia, *Proceeding of the North American Veterinary Conference*, Pp: 672-675.
- Suartha, I. N. (2010). Terapi cairan pada anjing dan kucing. *Buletin Veteriner Udayana*, 2(2), 69-83.
- Thrall, M. A., Weiser, G., Allison, R. W., & Campbell, T. W. (2012). *Veterinary Hematology and Clinical Chemistry 2nd Edition*. Wiley-Blackwell. Pp: 101.
- Widiyanti, P. M., Sudarwanto, M. B., Sudarnika, E., & Widiastuti, R. (2019). Penggunaan antibiotik enrofloksasin sebagai obat hewan dan bahaya residunya terhadap kesehatan masyarakat. *Wartazoa*, 29(2), 75-84.
- Yudaniayanti, I. S., Yusuf, D., Setyono, H., Arifin, A., Tehupuring, B. C., & Tjitro, H. (2012). Profil tekanan intra okuler penggunaan kombinasi ketamin-xylazin dan ketamine-midazolam pada kelinci. *Veterinary Medika Jurnal Klinik Veteriner*, 1(1), 33-38.

\*\*\*