

BIOMECHANICAL COMPARATIVE STUDY BETWEEN TENSION BAND WIRING, DOUBLE ENDO BUTTON AND HOOK PLATE FOR ACROMIOCLAVICULAR JOINT INJURY

Erwin Ramawan^{1*}, Jifaldi Afrian MDS²

¹Department of Orthopaedic and Traumatology, Faculty of Medicine, Universitas Airlangga / Dr Soetomo Hospital, Surabaya

²Resident in Department of Orthopaedic and Traumatology, Faculty of Medicine, Universitas Airlangga / Dr Soetomo General Hospital, Surabaya

*Correspondence : Erwin Ramawan, Department of Orthopaedic and Traumatology, Faculty of Medicine, Universitas Airlangga/Dr Soetomo Hospital, Surabaya, Jl. Mayjen Prof. Dr. Moestopo 6-7, Surabaya 60286

E-mail: e_ramawan@yahoo.co.id

ABSTRAK

Latar Belakang: Teknik operasi baku dalam penanganan cedera sendi acromioclavicular masih diperdebatkan, terdapat pilihan fiksasi antara lain adalah *tension band wiring*, rekonstruksi AC joint dan *hook plate*. Ketiga fiksasi ini mampu memberikan fiksasi yang stabil, namun masih didapatkan kontroversi yang menyebutkan keunggulan masing-masing fiksasi tersebut.

Tujuan: Mengetahui perbandingan stabilitas biomekanika antara 3 fiksasi yaitu *tension band wiring*, *double endo button* dan *hook plate* sehingga dapat memberikan dasar ilmiah penggunaan fiksasi tersebut.

Metode: Penelitian ini merupakan penelitian eksperimental *in vitro*. Menggunakan 27 sendi akromioklavikula cadaver dengan tiga kelompok perlakuan yaitu fiksasi *tension band wiring*, *double endo button* dan *hook plate*. Evaluasi pergeseran dengan pengulangan 10x, 20x, 50x dan 100x dengan gaya tarikan 100N.

Hasil: Pergeseran fiksasi *tension band wiring* memiliki pergeseran terkecil pada masing-masing pengulangan. Pengulangan 10x rata-rata pergeseran *tension band wiring* 0,056 mm ($p=0.000$) dibandingkan *double endo button* 1.622 mm dan *hook plate* 0.867mm. Pengulangan 20x, *tension band wiring* 0,1667 mm ($p=0,000$) dibandingkan *double endo button* 3,1778 mm dan *hook plate* 1,1111 mm. Pengulangan 50x, *tension band wiring* 0,3111 mm ($p=0.000$) dengan *double endo button* 4,7778 mm dan *hook plate* 1,3556 mm. Pengulangan 100x, *tension band wiring* 0,556 mm ($p=0.000$) sedangkan *double endo button* 5,4444 mm dan *hook plate* 1,4556 mm.

Kesimpulan: Secara biomekanik *tension band wiring* memiliki stabilitas terbaik dibandingkan *double endo button* dan *hook plate*. Namun ketiga fiksasi mampu memberikan stabilitas pada gerakan normal sendi acromioklavikular

Kata kunci: cedera sendi akromioklavikula, *tension band wiring*, *double endo button*, *hook plate*

ABSTRACT

Background: The treatment for acromioclavicular joint injury are debatable, there are fixation options include tension band wiring, AC joint reconstruction and hook plate These fixations are capable of providing a stable fixation, but controversy still exists that mentions the superiority of each of these fixations

Purpose: To compare biomechanical stability of 3 fixation include tension band wiring, double endo button, and hook plate to provide a scientific basis of the fixation.

Methods: This research is an experimental in vitro. Using 27 acromioclavicular joints cadaver divided into three groups that performed tension band wiring fixation, double endo button and hook plate. Each fixation evaluated with 10, 20, 50 and 100 times repetitions with 100N traction force.

Results: Tension band wiring gives the smallest displacement. In 10 times repetition average displacement of tension band wiring 0.056 mm ($p = 0.000$) compared to double endo button 1.622 mm and hook plate 0.867 mm. In 20 times repetitions, tension band wiring 0.1667 mm ($p = 0,000$) compared to double endo button 3.1778 mm and hook plate 1.1111 mm. In 50 times repetition, tension band wiring 0.3111 mm ($p = 0.000$) with double endo button 4.7778 mm and hook plate 1.3556 mm. In 100 times repetitions, tension band wire 0.556 mm ($p = 0.000$) while double endo button 5.4444 mm and hook plate 1.4556 mm.

Conclusion: Tension band wiring have a good stability compared to double endo button and hook plate. But all of fixation provide stability for acromioclavicular joint motion.

Keywords: acromioclavicular joints injury, tension band wiring, double endo button, hook plate

PENDAHULUAN

Cedera pada sendi akromioklavikula terjadi pada 12% cedera di daerah bahu.¹ Prevalensi ini belum tentu menggambarkan keseluruhan pasien karena terkadang pasien dengan cedera ringan jarang mencari pertolongan medis.² Cedera pada sendi akromioklavikula terjadi 5 sampai 10 kali lebih banyak pada pria. Sublukasi sendi akromioklavikula yang disebabkan oleh *sprain* didapatkan dua kali lebih banyak dibandingkan kasus dislokasi yang disebabkan robekan sendi. Penelitian di Amerika yang melibatkan 520 pemain *football* dengan cedera bahu, 300 pemain didapatkan kasus *sprain* atau sublukasi sendi. Cedera bahu memang didapatkan paling banyak pada olahraga yang melibatkan kontak fisik.³

Proses penyembuhan cedera sendi akromioklavikula pada kasus derajat berat (klasifikasi *Rockwood* tipe 3-6)

lebih membutuhkan waktu yang lama dibandingkan kasus dislokasi derajat ringan (klasifikasi *Rockwood* tipe 1-2). Walaupun pada hasil penelitian yang dilakukan *Pallis et al* tidak didapatkan perbedaan secara statistik namun didapatkan pengobatan pada kasus derajat berat membutuhkan waktu yang lebih lama dengan rata-rata 2,5 bulan, dibanding kasus derajat ringan.⁴ Namun bagi seorang atlet membutuhkan waktu untuk kembali berkompetisi yang lebih cepat.

Penelitian yang dilakukan *Kaplan et al* mencatat bahwa 93 pemain dengan riwayat cedera sendi akromioklavikula didapatkan 11,8% menjalani pembedahan (8 reseksi distal clavicular dan 3 prosedur *Weaver Dunn*).⁵ Pembedahan lebih sering diperlukan pada kasus derajat berat. Sekitar tiga per empat kasus membutuhkan rekonstruksi sendi

akromioklavikula untuk kembali berkompetisi. Pada derajat ringan hanya 12% kasus yang menjalani pembedahan. Data ini didasarkan pada penelitian Pallis *et al* yang melibatkan 336 tim elit antar universitas di Amerika.⁴

Sejumlah teknik bedah telah banyak dilakukan sebagai manajemen cedera sendi akromioklavikula derajat 3-6. Tujuan utama penanganannya adalah kembalinya fungsi bahu tanpa ada keluhan nyeri. Untuk mendapatkan hal ini diperlukan rekonstruksi secara anatomis dari sendi akromioklavikula baik stabilitas dan geometrinya untuk memungkinkan rehabilitasi dan mobilisasi pada tahap awal pascaoperasi.⁶

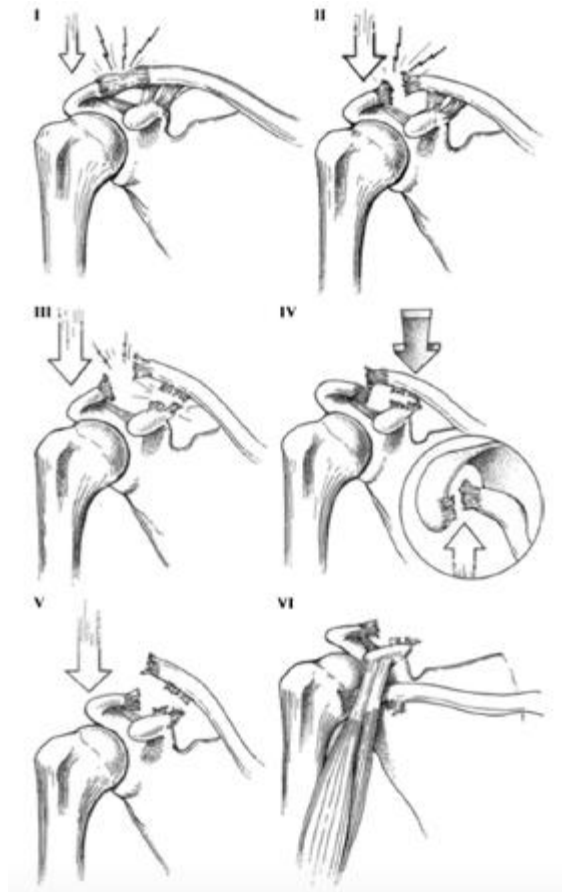
Teknik operasi baku dalam penanganan cedera sendi akromioklavikula masih diperdebatkan, terdapat pilihan fiksasi antara lain adalah fiksasi dan reposisi terbuka dengan *hook plate*⁶, rekonstruksi sendi akromioklavikula dengan *double endo button*⁷ dan *tension band wiring*.⁸ Ketiga fiksasi ini mampu memberikan fiksasi yang stabil, namun masih didapatkan kontroversi yang menyebutkan keunggulan masing-masing fiksasi tersebut.

Cedera Sendi Akromioklavikula

Cedera sendi akromioklavikula diklasifikasikan oleh *Rockwood* menjadi

6 tipe berdasarkan pergeseran dan kerusakan ligamen.⁹ Tipe 1 dan 2 adalah dislokasi yang tidak komplit dan tipe 3 hingga 6 adalah dislokasi yang komplit. Cedera tipe I melibatkan kerusakan parsial kapsul sendi di mana tidak ada bukti klinis atau instabilitas secara radiografi. Cedera tipe II mengakibatkan sobekan dari ligamen akromioklavikula tanpa gangguan dari ligamen korakoklavikula. Karena ligamen korakoklavikula masih intak, secara radiografi hanya didapatkan pergeseran minimal pada akromion. Cedera tipe III, baik ligamen akromioklavikula dan korakoklavikula mengalami sobekan kompleks. Ini sering mengakibatkan pergeseran klavikula yang komplit sebesar 100% ditandai adanya jarak ruang korakoklavikula dibandingkan sisi kontralateral yang normal. Cedera tipe IV ditandai dengan pergeseran ke arah posterior dari distal klavikula, menyebabkan robekan pada fascia otot trapezius. Cedera tipe V mengakibatkan kerusakan ligamen akromioklavikula dan korakoklavikula dengan jarak korakoklavikula antara 100%-300% lebih besar dari sisi yang tidak cedera. Kadang-kadang, cedera ini mengakibatkan klavikula distal masuk ke dalam fascia deltotrapezial. Jenis cedera tipe VI adalah pergeseran ke arah inferior klavikula

distal ke posisi subkorakoid. Cedera tipe VI sangat jarang dijumpai. Cedera tipe III-VI menyebabkan perlekatan trapezius dan deltoid terlepas dari klavikula distal.



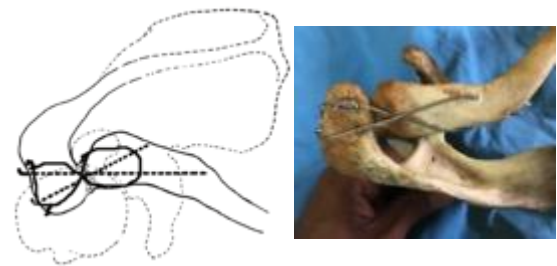
Gambar 1. Klasifikasi cedera sendi akromioklavikula berdasarkan Rockwood⁹

Pemilihan Implan

1) *Tension band wiring* sendi akromioklavikula

Konsep awal distribusi beban dikembangkan dan dijabarkan oleh Frederic Pauwels, yang mengamati bahwa struktur tabung yang bengkok bila diberikan beban searah sumbu aksial

akan memiliki sisi kompresi dan tensi. Berdasarkan pengamatan inilah prinsip fiksasi menggunakan *tension band* berkembang.⁸ Fiksasi sendi akromioklavikula dengan *tension band wiring* menggunakan 2 mm *kirshner wire* dan 1,2 mm *senar wire* dengan arah *kirshner wire* dilakukan menyilang agar mendapatkan kortek tulang pada sisi yang jauh dan meningkatkan *pull out strength*.



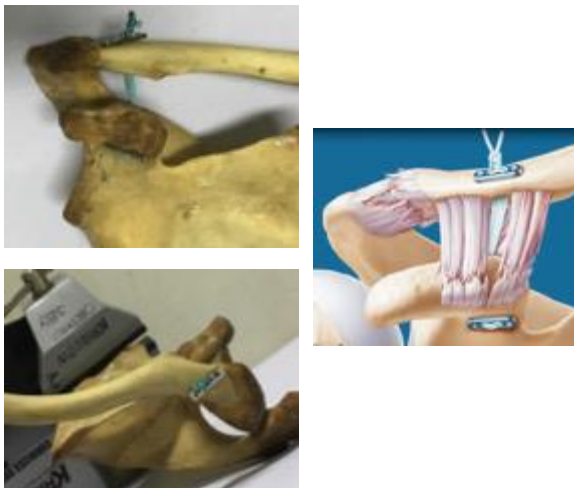
Gambar 2. Fiksasi menggunakan *tension band wiring*⁸

2) *Double endo button* sendi akromioklavikula

Penempatan Penempatan fiksasi rekonstruksi dislokasi sendi akromioklavikula dengan *double endo button* merupakan fiksasi antara klavikula dan korakoid. Fiksasi korakoklavikula memberikan hasil yang baik namun membutuhkan ekspos yang besar sehingga dikembangkan metode *minimal invasive* dengan menggabungkan teknik fiksasi korakoklavikula dengan teknik rekonstruksi ligamen pada cedera *anterior cruciate ligament* (ACL). Penggunaan *button* dan *suture* pada ACL

dikombinasikan dengan prinsip fiksasi korakoklavikula.⁷

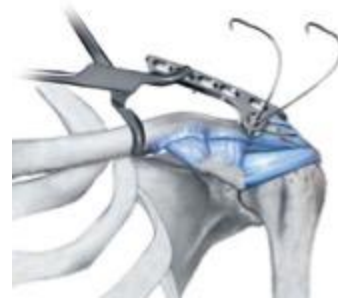
Pengeboran menggunakan mata bor 4,5 mm. Implan dimasukkan pada sisi klavikula dengan bantuan alat, dan menarik benang yang dapat membawa *button* ke sisi superior klavikula.⁷ Sebelum melakukan pembuatan simpul, dilakukan reposisi dari sendi akromioklavikula. Pembuatan simpul minimal sebanyak 5 kali.



Gambar 3. Fiksasi menggunakan *double endobutton*⁷

3) Hook Plate sendi akromioklavikula

Penempatan fiksasi *hook plate* mencakup acromion. Sisi *hook* atau pengait berada pada akromion. Sisi medial disesuaikan panjangnya minimal pemasangan 3 *screw*. Reposisi terlebih dahulu dilakukan menggunakan *pointed clamp* kemudian fiksasi menggunakan *hook plate*.⁶



Gambar 4. Fiksasi menggunakan *hook plate*⁶

METODOLOGI PENELITIAN

Penelitian ini merupakan penelitian eksperimental *in vitro* dengan rancangan *Randomized Control Post Test-Only Grup Design*. Dibagi menjadi 3 kelompok: kelompok fiksasi *tension band wiring*, fiksasi dengan *double endobutton* dan kelompok fiksasi *hook plate*. Tiap kelompok dibandingkan *displacement* (pergeseran) fragmen setelah dilakukan fiksasi dan pemberian beban berulang. Pergeseran dinilai adanya pergeseran titik pada akromion ke arah inferior terhadap klavikula diukur dengan membandingkan jarak antara kedua titik sebelum dan sesudah diberikan pembebanan berulang.

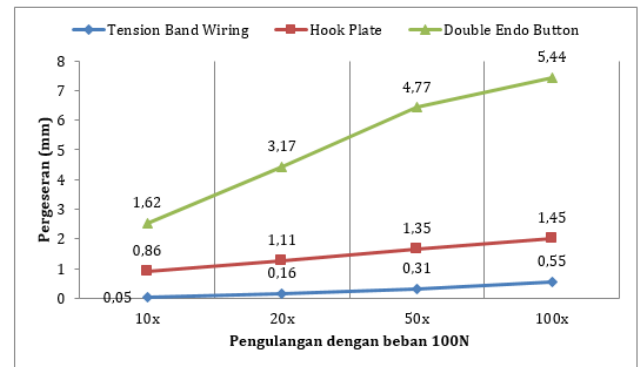
Sendi akromioklavikula berperan dalam menahan gaya beban pada saat abduksi dan elevasi 180 derajat gerakan

scapula ke arah inferior.¹⁰ Beban diberikan sebesar 100N, yang kemudian diulang berkala, sebesar 10x, 20x, 50x, dan 100x. Unit eksperimen pada penelitian ini sendi akromioklavikula (tulang scapula–clavicula) kadaver laki-laki berusia antara 20–60 tahun yang meninggal dalam kurun waktu kurang dari 3 tahun lalu.

Data yang terkumpul akan dianalisis secara statistik menggunakan program SPSS 23. Pada penelitian ini didapatkan data berupa kualitatif. Uji normalitas dilakukan dengan menggunakan Shapiro-Wilk. Apabila data terdistribusi normal dilakukan uji parametrik menggunakan uji ANOVA, apabila data tidak terdistribusi normal dilakukan uji non parametric Kruskal-Wallis. Untuk mengetahui perbandingan antar fiksasi dilakukan uji Tukey.

HASIL

Hasil penelitian menunjukkan fiksasi menggunakan *tension band wiring* memiliki pergeseran terkecil dibandingkan *double endo button* dan *hook plate*. Pergeseran rata-rata tiap pengulangan pada *tension band wiring* didapatkan antara 0,05–0,55 mm, *hook plate* antara 0,86–1,45 mm dan *double endo button* antara 1,62–5,44 mm (Gambar 5).



Gambar 5. Grafik perbandingan pergeseran sendi akromioklavikula antar fiksasi

Uji Normalitas

Uji normalitas Shapiro-Wilk didapatkan pada pengulangan 10x data tidak terdistribusi normal *tension band wiring*, $p=0.005$ ($p<0.05$) dan pengulangan 20x, 50x dan 100x data terdistribusi normal. Pada pengulangan 10x dilakukan uji komparasi non parametrik menggunakan uji Kruskal-Wallis, sedangkan pada pengulangan 20x, 50x dan 100x dapat dilanjutkan uji komparasi parametrik menggunakan uji ANOVA.

Uji Komparatif

Pada pengulangan 10x menggunakan uji Kruskal-Wallis (Tabel 1) hasil perbedaaan bermakna pada ketiga fiksasi ($p=0.000$), fiksasi *tension band wiring* memiliki nilai peringkat rata-rata terkecil (5,06) diikuti fiksasi *hook plate* (16,22)

dan peringkat rata-rata terbesar adalah *double endo button* (20,72).

Tabel 1. Hasil uji Kruskal-Wallis fiksasi *tension band wiring*, *double endo button* dan *hook plate* pada pengulangan 10x

Uji Tarik 100 N	Jenis Implan	Peringkat rata-rata	p
10x	<i>Tension Band Wiring</i>	5,06	0,000
	<i>Double Endo Button</i>	20,72	
	<i>Hook Plate</i>	16,22	

Selanjutnya untuk mengetahui perbandingan antar dua fiksasi dilakukan uji post hoc untuk menentukan signifikansi antar kelompok perlakuan. Dengan menggunakan uji Mann-Whitney didapatkan hasil yang bermakna pada semua kelompok perbandingan (Tabel 2). Fiksasi *tension band wiring* memiliki nilai peringkat rata-rata paling rendah. Hal ini menunjukkan bahwa secara biomekanik *tension band wiring* lebih stabil dibandingkan fiksasi *hook plate* dan *double endo button*.

Tabel 2. Hasil uji post hoc Mann-Whitney antar perlakuan pada pengulangan 10x

Uji Tarik 100 N	Jenis Implan	Peringkat Rata-rata	p
10x	<i>Tension Band Wiring</i>	14,00	0,000
	<i>Double Endo Button</i>	5,00	
10x	<i>Double Endo Button</i>	11,72	0,076
	<i>Hook Plate</i>	7,28	
10x	<i>Tension Band Wiring</i>	5,06	0,000
	<i>Hook Plate</i>	13,94	

Pada pengulangan 20x, 50x dan 100x dengan menggunakan uji ANOVA (Tabel 3) didapatkan perbedaan bermakna antar fiksasi. Pengulangan 20x p=0,000, pengulangan 50x p=0,000 dan pengulangan 100x p=0,000. Dimana perbandingan rata-rata terkecil didapatkan pada fiksasi *tension band wiring* pada semua pengulangan, diikuti fiksasi *hook plate* pada semua pengulangan dan rata-rata terbesar pada *double endo button* pada semua pengulangan.

Tabel 3. Hasil uji ANOVA biomekanik fiksasi *tension band wiring*, *double endo button* dan *hook plate* pada pengulangan 20x, 50x dan 100x

Uji Tarik 100 N	Jenis Implan	Rerata (mm)	p
20x	<i>Tension Band Wiring</i>	0,1667 ± 0,111	0,000
	<i>Double Endo Button</i>	3,1778 ± 0,641	
	<i>Hook Plate</i>	1,1111 ± 0,459	
50x	<i>Tension Band Wiring</i>	0,3111 ± 0,145	0,000
	<i>Double Endo Button</i>	4,7777 ± 0,607	
	<i>Hook Plate</i>	1,3556 ± 0,497	
100x	<i>Tension Band Wiring</i>	0,5556 ± 0,251	0,000
	<i>Double Endo Button</i>	5,4444 ± 0,709	
	<i>Hook Plate</i>	1,4556 ± 0,502	

Keterangan: $p < 0,05$ menunjukkan perbedaan bermakna

Selanjutnya dilakukan uji post hoc dengan uji Tukey pada pengulangan 20x, 50x dan 100x (Tabel 4). Antara fiksasi *double endo button* dengan *tension band wiring* didapatkan hasil bermakna dengan rata-rata 3,0111 mm (20x); 4,4666 mm (50x) dan 4,8888 mm (100x) dan fiksasi *hook plate* dan *tension band wiring*

didapatkan hasil yang bermakna dengan rata-rata 0,9444 mm (20x); 1,0444 mm (50x) dan 0,9 mm (100x). Hal ini menunjukkan *tension band wiring* memiliki pergeseran yang lebih kecil dibandingkan *double endo button* dan *hook plate*. Sedangkan perbandingan antara *hook plate* dan *double endo button* didapatkan pergeseran yang lebih kecil pada *hook plate*, 2,0667 mm (20x), 3,4222 mm (50x) dan 3,9888 mm (100x).

Tabel 4. Hasil uji Tukey antar fiksasi pada pengulangan 20x, 50x dan 100x

Perbandingan antar fiksasi		Perbandingan rerata (mm) (± 0,2169)	p
Pengulangan 20x			
<i>Double Endo Button</i>	<i>Tension Band Wiring</i>	3,0111	0,000
<i>Hook Plate</i>	<i>Tension Band Wiring</i>	0,9444	0,001
<i>Double Endo Button</i>	<i>Hook Plate</i>	2,0667	0,000
Pengulangan 50x			
<i>Double Endo Button</i>	<i>Tension Band Wiring</i>	4,4666	0,000
<i>Hook Plate</i>	<i>Tension Band Wiring</i>	1,0444	0,001
<i>Double Endo Button</i>	<i>Hook Plate</i>	3,4222	0,000
Pengulangan 100x			
<i>Double Endo Button</i>	<i>Tension Band Wiring</i>	4,8888	0,000
<i>Hook Plate</i>	<i>Tension Band Wiring</i>	0,9000	0,003

<i>Double Endo Button</i>	<i>Hook Plate</i>	3,9888	0,000
---------------------------	-------------------	--------	-------

Keterangan: $p < 0,05$ menunjukkan perbedaan bermakna

PEMBAHASAN

Nilai rata-rata fiksasi menggunakan *tension band wiring* memiliki pergeseran terkecil dibandingkan fiksasi *double endo button* dan *hook plate* pada semua pengulangan. Sehingga dapat dikatakan *tension band wiring* adalah fiksasi paling rigid dibandingkan *double endo button* dan *hook plate*. Pengulangan 100x merupakan uji yang memberikan pergeseran maksimal. Didapatkan hasil pergeseran pada fiksasi *tension band wiring* sebesar 0,5556 mm, *hook plate* sebesar 1,4556 mm dan *double endo button* sebesar 5,4444 mm. Pergeseran yang didapatkan pada penelitian ini masih berada pada fungsi normal sendi akromioklavikula yaitu antara 4-6 mm.¹¹

Penelitian yang dilakukan Fukuda memberikan hipotesa jika ingin mendapatkan kekuatan maksimal penyembuhan sendi akromioklavikula maka perlu mengikutsertakan seluruh ligamen dalam proses penyembuhan. Sehingga dalam melakukan pengobatan sebaiknya merujuk pada penyembuhan ligamen pada sendi akromioklavikula. Fukuda menjelaskan juga bahwa ligamen

akromioklavikula berkontribusi 50% dari seluruh gerakan rotasi axial posterior pada pergeseran superior (65%).¹² Kontribusi gaya ligamen conoid menahan pergeseran superior sebesar 60% dari gaya keseluruhan.¹⁰ Ketiga fiksasi memberikan fiksasi yang stabil untuk membantu proses penyembuhan ligamen

Yoon JP *et al* merekomendasikan penggunaan *hook plate*⁶ karena keuntungan fiksasi yang rigid dan secara biomekanik menyerupai gerakan normal sendi akromioklavikula.¹³ Pada penelitian ini didapatkan rata-rata pergeseran 0,86–1,45 mm. Beberapa komplikasi yang terjadi seperti peradangan tendon supraspinatus atau bursa subakromion. Namun komplikasi ini dapat dihindari dengan pengambilan implan 12-14 minggu pascaoperasi.¹⁴

Petersen *et al* merekomendasikan teknik rekonstruksi AC joint dengan prosedur yang *minimal invasive* sehingga kerusakan jaringan lunak dapat dikurangi serta waktu pengerjaan yang lebih cepat. Komplikasi saat proses pengeboran pada sisi korakoid seperti lesi neurovaskular dapat dihindari dengan menggunakan alat pelindung di sisi inferior korakoid.⁷ Namun perlu diperhatikan resiko pengeboran pada klavikula dapat menyebabkan patah tulang iatrogenik di kemudian hari.¹⁵

Sedangkan Jambukeswaran *et al* merekomendasikan penggunaan *tension band wiring* karena memberikan hasil yang sama dengan keuntungan teknik yang lebih mudah dan bahan yang mudah didapatkan.⁸ Komplikasi yang kadang terjadi seperti patahnya implan *kirshner wire* atau migrasi implan. Osteoarthritis sendi kadang juga terjadi akibat pengeboran implan di dalam sendi.¹⁶

Proses penyembuhan kapsul sendi akan lebih baik apabila terdapat stres mekanis melalui beban fungsional sehingga meningkatkan orientasi serat kolagen dan meningkatkan kepadatannya. Sebaliknya, apabila dilakukan imobilisasi terjadi proses katabolisme yang menghambat penyembuhan kapsul sendi, dan meningkatkan degradasi dari struktur pembangun sendi sehingga menyebabkan atrofi yang progresif dengan hasil akhir kurangnya *tensile strength* dari kapsul sendi.¹⁷ Sehingga dapat dikatakan pergeseran yang minimal membantu proses penyembuhan dari kapsul sendi.

Secara mikroskopis, kapsul sendi memiliki komposisi yang sama dengan tendon dan ligamen, dimana terdapat jaringan fibrokartilago sebagai pembentuk utama. Jaringan fibrokartilago tersebut terdiri dari glikosaminoglikan dan beberapa dari

kolagen tipe 2.¹⁸ Matrik ekstraselular yang terdapat pada fibrokartilago kapsul sendi yaitu khondroitin sulfat, keratin sulfat dan dematan sulfat.¹⁹ Respon selular akan meningkat apabila mendapatkan gaya tarikan.

KESIMPULAN DAN SARAN

Penelitian ini menunjukkan bahwa secara biomekanik fiksasi *tension band wiring* memiliki stabilitas terbaik dibandingkan fiksasi *double endo button* dan *hook plate*. Serta menunjukkan bahwa ketiga fiksasi dapat mempertahankan sendi akromioklavikula dalam rentang gerakan normal. Namun perlu diperhatikan komplikasi yang dapat terjadi pada masing-masing fiksasi.

Penelitian klinis prospektif lanjutan diperlukan untuk menilai stabilitas, derajat fungsi, jangka waktu operasi dan komplikasi fiksasi *tension band wiring*, *double endo button* dan *hook plate* pada cedera sendi akromioklavikula derajat 3-6.

REFERENSI

1. Emery R. 1997. *Acromioclavicular and sternoclavicular joints*. In: Copeland S, ed. *Shoulder surgery*. London: WB Saunders, 1997

2. Rockwood CA, Williams G, Young D. *Disorders of the acromioclavicular joint. In: Rockwood CA, Matsen FA, eds. The shoulder. Second ed. Vol. 1. Philadelphia: WB Saunders, 1998:483-553*
3. Webb J, Bannister G. 1992. *Acromioclavicular disruption in first class rugby players. Br J Sports Med 1992;26:247-8*
4. Pallis M, Cameron KL, Svoboda SJ, Owens BD. 2012. *Epidemiology of Acromioclavicular Joint Injury in Young Athletes. Am J Sports Med 2012;40:2072*
5. Kaplan LD, Flanigan DC, Norwig J, Jost P, Bradley J. 2005. *Prevalence and variance of shoulder injuries in elite collegiate football players. Am J Sports Med. 2005;33(8):1142-1146*
6. Yoon JP, Lee BJ, Nam JS, Chung SW, Jeong WJ, Min WK, Oh JH. *Comparison of result between hook plate fixation and ligament reconstruction for acute unstable acromioclavicular joint dislocation. Clinics in Orthopedic Surgery 2015;7:97-103*
7. Petersen W, Wellmann M, Rosslenbroich S, Zantop T. 2010. *Minimally Invasive Acromioclavicular Joint Reconstruction (MINAR). Open Orthop Traumatol. 2010 Mar;22(1):52-61*
8. Jambukeswaran PST, Senthilnathan, Prabhajar R. 2016. *Comparison between two surgical technique acromioclavicular tension band wiring and acromioclavicular screw fixation in acromioclavicular dislocations. Int. J. Modn. Res. Revs. Volume 4, Issue 11, pp 1388-1391*
9. Tossy JD, Mead NC, Sigmond HM. *Acromioclavicular separations: Useful and practical classification for treatment. Clin Orthop Relat Res. 1963;28:111-9.*
10. Mazzocca AD, Arciero RA, Bicos J. 2007. *Evaluation and treatment of acromioclavicular joint injuries. Am J Sports Med 2007;35-2*
11. Warth RJ, Martetschkager F, Gaskill TR, Millett PJ. 2012. *Acromioclavicular joint separations. Curr Rev Musculoskelet Med (2013) 6:71-78*
12. Kwon YW, Iannotti JP. 2003. *Operative treatment of acromioclavicular joint injuries and results. Clin Sports Med. 2003;22:291-300.*
13. McConnell AJ, Yoo DJ, Zdero R, Schemitsch EH, McKee MD. 2007. *Methods of operative fixation of the*

- acromio-clavicular joint: a biomechanical comparison.* J Orthop Trauma. 2007 Apr; 21(4):248-53
14. Kumar N, Sharma V. 2015. *Hook plate fixation for acute acromioclavicular dislocations without korakoklavikula ligament reconstruction: a functional outcome study in military personel.* Strategies Trauma Limb Reconstr. 2015 Aug; 10(2): 79-85
15. Moodie JAF, Shortt NL, Robinson CM. 2008. *Injuries to the acromioclavicular joint.* J Bone Joint Surg [Br] 2008;90-B:697-707.
16. Li Xinning, Ma R, Bedi A, Dines DM, Altchek DW, Dines JS. 2014. *Current Concepts Review; Management of Acromioclavicular Joint Injuries.* J Bone Joint Surg [Am] 2014;96:73-84.
17. Browner BD, Jupiter JB, Krettek, Anderson PA. 2015. *Skeletal Trauma: Basic Science, Management, and Reconstruction.*
18. Sugathan HK, Dodenhoff RM. 2012. *Management of type 3 acromioclavicular joint dislocation: Comparison of Long-Term Functional Results of Operative Methods.* International Scholarly Research Network, 2012;580504-6
19. Benjamin M, Ralphs Jr, Shibu M, Irwin M. 1993. *Capsular tissues of the proximal interphalangeal joint: normal composition and effects of Dupuytren's disease and rheumatoid arthritis.* Journal of Hand Surgery 18B, 371-376