

LOWER LEG DEFORMITY CORRECTION USING ILIZAROV DEVICE IN DR SOETOMO GENERAL HOSPITAL SURABAYA: A CASE SERIES

Jeffry Andrianus^{1*}, Citra Ahdi Prasetya²

¹Senior Consultant of Orthopaedic and Traumatology, Faculty of Medicine, Universitas Airlangga / Dr Soetomo Hospital, Surabaya

²Resident in Department of Orthopaedic and Traumatology, Faculty of Medicine, Universitas Airlangga / Dr Soetomo General Hospital, Surabaya

*Corresponding Author: Jeffry Andrianus, Department of Orthopaedic and Traumatology, Faculty of Medicine, Universitas Airlangga / Dr Soetomo Hospital, Surabaya, Jl. Mayjen Prof. Dr. Moestopo 6-7, Surabaya 60286
E-mail: drjuortho@icloud.com

ABSTRAK

Latar Belakang: *Limb deformity*, terutama *lower limb* merupakan kelainan yang banyak kita jumpai dalam praktik sehari-hari. Penyebab dari *limb deformity* secara umum dapat kita kelompokkan berdasarkan penyebab (kongenital, *developmental*, *post trauma*); geometri (angulasi, rotasi, *shortening*); *severity* dan *progression*. Pada kasus-kasus deformitas yang kompleks dan berat, pilihan terapinya antara lain adalah *gradual correction* menggunakan ilizarov system. Keunggulan *gradual deformity correction* dengan *Ilizarov device* ini antara lain (1) mengurangi risiko cedera neurovaskuler, (2) gangguan yang minimal terhadap soft tissue (3) bisa melakukan koreksi multiplanar dan multidireksional.

Kasus: Telah dilakukan 11 koreksi deformitas menggunakan *ilizarov device* selama periode Januari 2013 – September 2017. Data klinis evaluasi pasien didapatkan secara retrospektif dari rekam medis pasien. Sembilan pasien dilakukan pemasangan *Ilizarov device* untuk *bone lengthening*, dan 2 pasien dilakukan pemasangan *Ilizarov device* untuk *bone transport*. Hasil koreksi dievaluasi untuk skor kondisi tulang dan skor fungsional berdasarkan *ASAMI Scoring System*.

Hasil: Dari sebelas pasien telah dilakukan pemasangan *Ilizarov device* untuk koreksi deformitas pada extremitas bawah, sembilan pasien telah selesai dilakukan koreksi dan telah dilakukan pelepasan *ilizarov device*. Dua pasien tidak dapat dilakukan evaluasi karena terjadi kegagalan sistem (*failure*) *ilizarov device* dan harus diganti dengan fiksasi yang lain. Evaluasi menggunakan *ASAMI score* pada 9 pasien yang telah selesai dilakukan pemasangan *Ilizarov*, didapatkan 9 pasien dengan skor *good* untuk *bone* dan 7 dengan skor *excellent* untuk fungsional.

Kesimpulan: *Ilizarov system* dapat digunakan untuk koreksi deformitas ekstremitas bawah dengan hasil yang cukup menjanjikan.

Kata kunci: *lower leg deformity*, *Ilizarov*, *limb lengthening*

ABSTRACT

Background: *limb deformity*, especially *lower leg deformity* is a common case in orthopaedic practice. *Limb deformity* can be classified according to cause (Congenital, *developmental*, *post trauma*), geometry (angulation, rotation, *shortening*), *severity* and *progression*. In severe and complex deformity, the treatment choice is *gradual correction* using *Ilizarov system*. Benefit of

the gradual correction using Ilizarov system are: (1) reduce the risk of neurovascular injury, (2) minimal soft tissue disturbance, (3) multiplanar and multidirectional correction.

Cases: We have performed 11 deformity correction using ilizarov device during january 2013-September 2017. Evaluation data was obtained retrospectively from medical record. Nine patients were managed by Ilizarov device for bone lengthening indication and 2 patients for bone transport indication. The treatment result was evaluated using ASAMI scoring system for bone condition and functional condition.

Results: Elevent patients were managed by Ilizarov system for gradual deformity correction. Nine patients already finished the treatment and the frame was removed. We cannot evaluate two patients because the correction was not finished. The ilizarov device was changed with other fixation because implant failure during correction phase. Evaluation using ASAMI score showed good bone score result for 9 patients and 7 excellent result for functional score.

Conclusion: Ilizarov system has a promising result to correct lower limb deformity patients in Dr Soetomo General Hospital.

Keywords: lower leg deformity, Ilizarov, limb lengthening

PENDAHULUAN

Deformitas pada ekstremitas, terutama pada ekstermitas bawah merupakan kelainan yang banyak kita jumpai dalam praktik sehari-hari. Deformitas tungkai atau ekstremitas bawah (*lower limb deformity*) secara umum dapat kita kelompokkan berdasarkan penyebab (*congenital, developmental, post trauma*); berdasarkan geometri (*angulasi, rotasi, shortening*); *severity* dan *progression*.¹⁻³

Beberapa modalitas yang dapat digunakan untuk terapi pada kasus deformitas antara lain *stretching and splinting, soft tissue procedure, dan bone correction*.² Pada kasus-kasus deformitas yang kompleks dan berat, pilihan terapinya antara lain adalah *gradual*

correction menggunakan *Ilizarov system*.¹

Keunggulan *gradual deformity correction* dengan ini antara lain (1) mengurangi risiko cedera neurovaskuler, (2) gangguan yang minimal terhadap *soft tissue* dan (3) bisa melakukan koreksi multiplanar.^{1,2}

Prinsip dasar koreksi deformitas menggunakan *ilizarov device* adalah adanya *compression – distraction osteogenesis* pada tulang yang dilakukan koreksi dan *gradual stretching* pada jaringan lunak (*soft tissue*). Pada kondisi distraksi, akan terbentuk tulang dan *soft tissue* baru. Pada sistem ini, distraksi memegang peranan penting dalam proses maturasi jaringan, sehingga *Ilizarov system* ini baru dilepas setelah tulang dan

jaringan baru yang terbentuk cukup kuat untuk secara mandiri menahan beban fisiologis.¹

Distraction Osteogenesis Menggunakan Ilizarov System

Ilizarov memperkenalkan metode osteogenesis baru yang dikenal sebagai distraksi/*distraction osteogenesis*⁴, sebuah metode klinis yang unik yang bertujuan merangsang pertumbuhan tulang yang mengalami defisiensi baik pada panjang, lebar maupun kelurusannya (*alignment*), atau pada tulang yang terdapat celah, tulang yang *nonunion* misalnya pada *bone loss* pada osteomyelitis kronik. Disini terjadi distraksi mekanis secara gradual dari kortikotomi/osteotomi dengan energi yang rendah yang secara spontan memproduksi tulang baru dari segmen tulang yang dilakukan kortikotomi/osteotomi, yang berasal dari tulang aslinya yang terus menerus secara cepat mengalami *remodelling* menuju bentuk struktur normal, meski pada tulang orang dewasa.

Nonunion Fracture

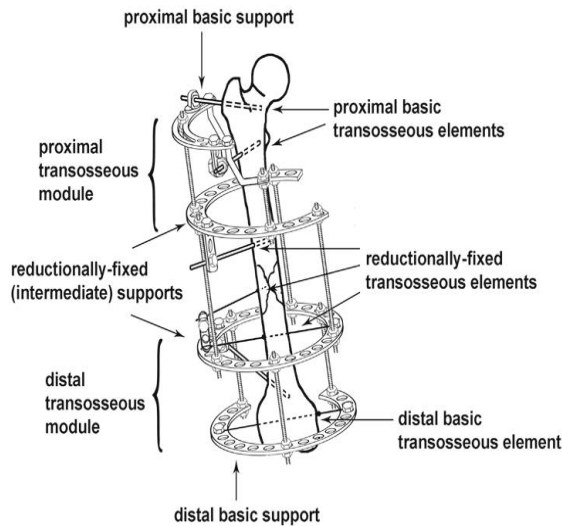
Ilizarov method juga banyak digunakan pada kasus-kasus *non union*, terutama pada kasus-kasus dengan *infected non union* dengan *bone loss*. Tatalaksana *infected nonunion* secara umum adalah (1) pelepasan/*removal* dari semua implan, (2) *debridement* yang

agresif dan membuang semua jaringan yang mati/*infected*, (3) pengambilan contoh jaringan untuk kultur, (4) aplikasi antibiotika lokal pada daerah infeksi.⁵

Tindakan *debridement* dan pembuangan jaringan mati ini seringkali akan meninggalkan celah atau *gap* pada tulang dan jaringan mati. Celah ini dapat dikoreksi dengan menggunakan kortikotomi dan *bone transport* dengan *Ilizarov system*. Penggunaan *Ilizarov system* ini memungkinkan untuk didapatkan stabilitas tulang dan *soft tissue* yang dibutuhkan untuk proses penyembuhan/*healing*, *early weight bearing* menggunakan *crutch* dan *bone transport* untuk mengisi *bone defect* akibat infeksi dan *debridement* yang dilakukan.^{5,6}

Peralatan

Perakitan perangkat ini dapat dilakukan dengan banyak variasi, tergantung kebutuhan dan rencana koreksi yang diperlukan terhadap masing-masing pasien. Secara umum desain *Ilizarov device* dapat dilihat pada Gambar 1.



Gambar 1. Desain standar perakitan perangkat Ilizarov⁷

Untuk mencapai kontrol posisi yang ideal dari fragmen tulang, perangkat eksternal fiksasi yang dipasang sebaiknya dapat memberikan ruang pergerakan pada fragmen tulang pada 3 bidang (*plane*) sekaligus, baik pada metode manuver reduksi langsung (satu tahap) atau reduksi secara gradual dan progresif.^{7,8}

LAPORAN KASUS

Semua pasien yang dilakukan pemasangan *Ilizarov device* di RSUD Dr.

Soetomo Surabaya selama periode Januari 2015 sampai Agustus 2017 dilakukan evaluasi berdasarkan diagnosa awal, indikasi untuk dilakukan pemasangan *Ilizarov device* dan kondisi pasca dilakukan koreksi (Tabel 1). Data diperoleh secara retrospektif cari rekam medis pasien. Operasi dilakukan oleh satu orang operator yaitu senior konsultan divisi *lower extremity* RSUD Dr. Soetomo Surabaya.

Dari 11 pasien yang dilakukan pemasangan *Ilizarov device*, 9 pasien telah selesai dilakukan koreksi deformitas, 2 pasien dilakukan penggantian alat karena alasan *implant failure* pada *Ilizarov device* yang dipasang.

Evaluasi hasil secara keseluruhan dari pemasangan *Ilizarov device* ini dilakukan menggunakan *Association for the Study and Application of Methods of Ilizarov (ASAMI) Scoring System* yang dapat dilihat pada Gambar 2 dan 3.

Tabel 1. Daftar Pasien yang dilakukan pemasangan *Ilizarov device* di RSUD Dr Soetomo Surabaya selama Januari 2015 – Agustus 2017. Data evaluasi pasien diambil secara retrospektif dari data rekam medis.

No	Identitas	Diagnosis	Kondisi Awal	treatment	Post koreksi	Komplikasi
1	A /L/13 th	Malunion distal femur post traktur patologis distal femur ec Hemangioma	<ul style="list-style-type: none"> • Post massive allograf • Post fail correction dengan Wagner 	<ul style="list-style-type: none"> • pemasangan <i>Ilizarov device</i> (Sept 2014 s/d april 2015) • Angulasi dikoreksi pada awal pemasangan Ilizarov 	Leg length Kanan=Kiri Keluhan (-) ADL dbn	<ul style="list-style-type: none"> • pin tract infection

			<ul style="list-style-type: none"> • LLD 6 cm (Ka<Ki) • varus deformity 	<ul style="list-style-type: none"> • Bone lengthening selama 3 bulan (1 mm/hari) 		
2	A/L/37 th/	Open fraktur tibia fibula Sinistra 1/3 distal grade 3B dengan bone loss.	<ul style="list-style-type: none"> • Bone Loss • leg length discrepancy 6 cm 	<ul style="list-style-type: none"> • pemasangan <i>Illizarov device</i> (Desember 2013 – Juni 2014) • bone lengthening dan bone transport selama 4 bulan 	LLD 0,5 cm Kiri < kanan Sol untuk koreksi LLD Keluhan (-), ADL dbn	<ul style="list-style-type: none"> • pin tract infection
3	W/L/29 th	Malunion tibia fibula	<ul style="list-style-type: none"> • angulasi 90^o • leg length discrepancy 5 cm 	<ul style="list-style-type: none"> • pemasangan <i>Illizarov device</i> (Juli 2015 – Maret 2016) • koreksi angulasi dan shortening • Interlocking nail tibia 	Post gradual correction : AP angulasi 1°, lateral angulasi 5°.	<ul style="list-style-type: none"> • pin tract infection
4	R/L/31 th	Neglected Open fraktur Tibia Fibula Sinistra 1/3 distal	<ul style="list-style-type: none"> • LLD 3 cm • bone loss distal tibia 	<ul style="list-style-type: none"> • pemasangan <i>Illizarov device</i> (maret 2015 – Agustus 2015) • bone lengthening selama 1 bulan 	LLD (-) Keluhan (-), ADL dbn	<ul style="list-style-type: none"> • pin tract infection
5	AS/L/14 th	Malunion tibia post fibula pro tibia ec Bone Loss ec Osteomyelitis kronis tibia Dextra.	<ul style="list-style-type: none"> • LLD 10 cm 	<ul style="list-style-type: none"> • pemasangan <i>Illizarov device</i> (Mei 2014 – Mei 2016) • bone lengthening selama 6 bulan 	LLD (-) Kaku pada sendi lutut Limitasi ADL (Mild)	<ul style="list-style-type: none"> • pin tract infection • joint stiffness
6	Z/L/32 th	Infected Nonunion intercondyler femur Dextra post CBP femur	<ul style="list-style-type: none"> • LLD 4 cm, • Varus deformity 	<ul style="list-style-type: none"> • pemasangan <i>Illizarov device</i> (Mei 2014) • lengthening 1 bulan → failed 	Implant failure Diganti dengan imternal fiksasi	<ul style="list-style-type: none"> • pin tract infection • implant failure
7	GR/L/13 th	Malunion femur Dextra	<ul style="list-style-type: none"> • LLD 10 cm 	<ul style="list-style-type: none"> • pemasangan <i>Illizarov device</i> (April 2015 – Juli 2016) 	LLD (-) Keluhan (-), ADL dbn	<ul style="list-style-type: none"> • pin tract infection • joint stiffness genu
8	IB/L/20 th	Open fraktur tibia fibula Dextra post dengan Bone Los	<ul style="list-style-type: none"> • Bone gap 8 cm 	<ul style="list-style-type: none"> • pemasangan <i>Illizarov device</i> untuk bone transport (April 2015 – Juni 2016) • Interlocking nail tibia 	LLD (-) Keluhan (-), ADL dbn	<ul style="list-style-type: none"> • pintract infection
9	M/P/30 th	Nonunion cruris post External fiksasi ec Open fraktur tibia fibula grade IIIB	<ul style="list-style-type: none"> • LLD 4 cm 	<ul style="list-style-type: none"> • pemasangan <i>Illizarov device</i> (Maret 2014 – Oktober 2014) • bone lengthening 3 bulan 	LLD (-) ADL dbn Keluhan (-)	<ul style="list-style-type: none"> • pin tract infection

10	S/L/20 th	Infected Nonunion tibia post Open fraktur Tibia Fibula Dextra 1/3 distal dengan bone loss	<ul style="list-style-type: none"> • LLD (-) • Bone gap 7 cm 	<ul style="list-style-type: none"> • pemasangan <i>Ilizarov device</i> (Februari 2015) • bone transport selama 4 bulan 	LLD (-) ADL dbn Keluhan (-)	<ul style="list-style-type: none"> • Pin Tract Infection
11	NN/P/53 th	Infected Nonunion distal femur Dextra post ORIF	<ul style="list-style-type: none"> • LLD 2 cm • false movement (+) 	<ul style="list-style-type: none"> • pemasangan <i>Ilizarov device</i> + fibular graft (Feb 2015 – September 2015) 	Implant failure. Pathologic fracture proximal dari <i>pin insertion</i>	<ul style="list-style-type: none"> • pin tract infection • stiffness genu

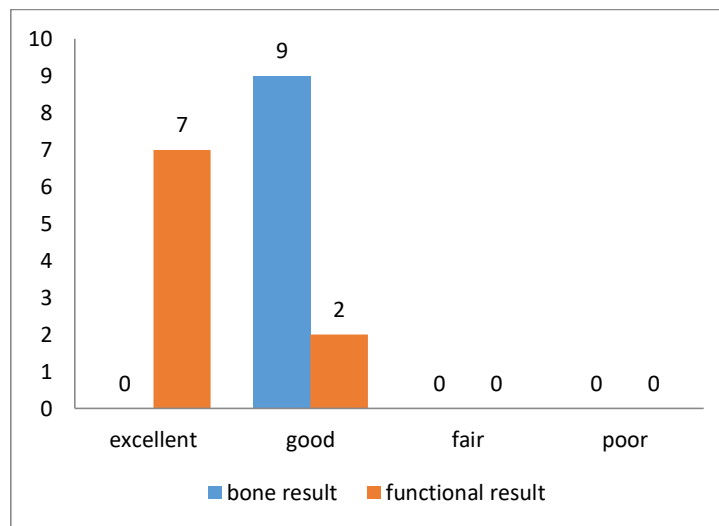
Bone Results	Description	Score
Excellent	Union, no infection, deformity <7, limb length discrepancy <2.5 cm	10
Good	Union + any two of the following: absence of infection <7 deformity and limb length inequality of <2.5 cm	2
Fair	Union + only one of the following: absence of infection, deformity <7 and limb length inequality <2.5 cm	0
Poor	Non union/refracture/union + infection + deformity >7 + limb length inequality > 2.5cm	0

Table 3. Functional Results Using the Association for the Study and Application of Methods of Ilizarov Scoring System

Functional Description	Score
Excellent Active, no limp, minimum stiffness (loss of <15 knee extension/ <15 dorsiflexion of ankle), no reflex sympathetic dystrophy (RSD), insignificant pain	6
Good Active, with one or two of the following: limp, stiffness, RSD ^a , significant pain	4
Fair Active, with three or all of the following: limp, stiffness, RSD ^a , significant pain	0
Poor Inactive (unemployment or inability to perform daily activities because of injury)	2
Failures Amputation	0

^a Abbreviation: RSD, reflex sympathetic dystrophy

Gambar 2. Scoring menurut Association for the Study and Application of Methods of Ilizarov (ASAMI), dikutip dalam bentuk asli dari website ASAMI.



Gambar 3. Grafik evaluasi hasil terapi menggunakan ASAMI skor pada 9 pasien yang telah menyelesaikan proses koreksi menggunakan *Ilizarov device*. Didapatkan hasil *good* untuk *bone scoring* pada 9 pasien (100%) dan hasil *excellent* untuk *functional scoring* pada 9 pasien (100%). Dua pasien tidak dilakukan evaluasi (kasus 6 dan 11) karena proses koreksi tidak selesai.

DISKUSI

Koreksi deformitas pada ekstremitas bawah dapat menggunakan beberapa metode, salah satu pilihan adalah menggunakan *Ilizarov device*. Keunggulan *gradual correction* deformitas menggunakan *Ilizarov device* antara lain (1) mengurangi risiko cedera neurovaskuler, (2) gangguan yang minimal terhadap *soft tissue* (3) bisa melakukan koreksi multiplanar dan multidirectional.²

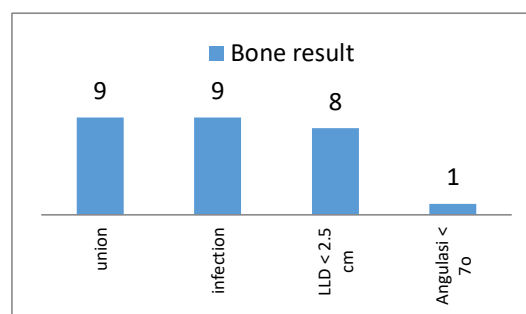
Pathania *et al* melakukan koreksi deformitas menggunakan *Ilizarov* pada pasien dengan deformitas ekstremitas bawah (New Delhi, 2001-2003). Enam pasien dengan *Congenital talipes equinovarus*, delapan pasien dengan *fixed flexion deformity* sendi lutut, empat pasien dengan *equinus deformity ankle*, 2 pasien dengan malunion fraktur tibia.(2) Dari 20 pasien didapatkan 16 pasien (80%) dengan hasil *excellent* menurut skor ASAMI, 4 pasien (20%) dengan *mild recurrency*, namun semua pasien mampu melakukan aktivitas sehari-hari dengan mandiri.²

Shahid *et al* melakukan penelitian di Queen Elizabeth Hospital, Birmingham (Maret 2009- Agustus 2010) pada 12 pasien dengan *infected nonunion tibia*. Dari penelitian ini didapatkan semua pasien mengalami *union* dengan rata-rata waktu penyembuhan 46 minggu (24–70 minggu). Evaluasi menggunakan ASAMI score

didapatkan 10 pasien dengan hasil *excellent* dan 2 pasien dengan hasil scoring *good*.⁷

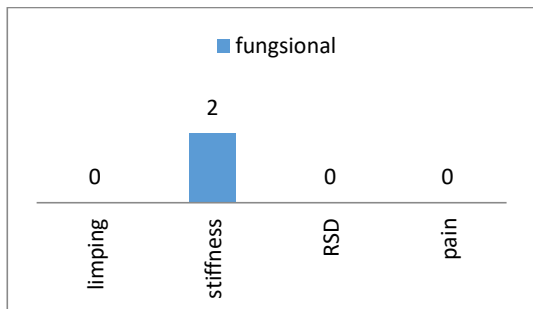
Evaluasi pada studi ini didapatkan hasil yang serupa dengan studi terdahulu. Dari 11 pasien telah dilakukan *ilizarov procedure* untuk koreksi deformitas pada ekstremitas bawah, 9 pasien telah selesai dilakukan koreksi dan telah dilakukan pelepasan *ilizarov device*. Dua pasien (kasus 6 dan 11) koreksi deformitas dengan *Ilizarov device* tidak dilanjutkan karena *frame* dan *rod* yang bengkok saat dilakukan pemanjangan (*lengthening*). Kondisi ini kemungkinan disebabkan oleh kekuatan metal *implant* yang tidak bagus sehingga tidak mampu menahan gaya saat dilakukan pemanjangan.

Semua pasien yang telah selesai proses koreksinya (9 orang) atau 9 dari total 11 pasien (81,8%) berhasil mencapai target terapi pemasangan *Ilizarov device* yaitu *lengthening* (*discrepancy* < 1 cm) dan *bone transport* serta tidak didapatkan keluhan saat berjalan (Gambar 6-8). Hasil evaluasi masing-masing komponen ASAMI Skor dapat dilihat pada gambar grafik 4 dan 5.



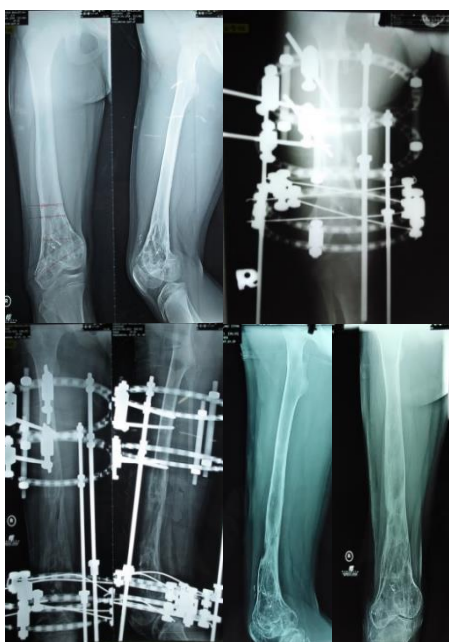
Gambar 4. Grafik evaluasi komponen *bone scoring* pada 9 pasien. Didapatkan hasil

union pada 9 pasien (100%) dan tidak didapatkan deformitas (LLD < 2.5 cm/ angulasi < 7°) pada 9 pasien (100%). Namun didapatkan hasil adanya *pintract infection* pada 9 pasien (100%).

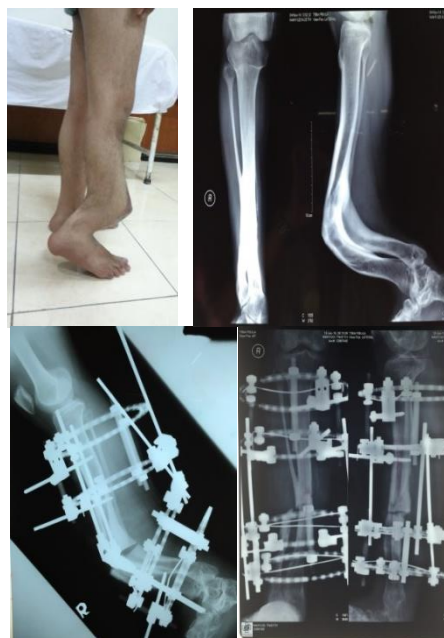

Gambar 5. Grafik evaluasi komponen *functional scoring* pada 9 pasien. Tidak didapatkan adanya *limping*, *reflex sympathetic dystrophy* dan nyeri yang signifikan pada semua pasien. Didapatkan *joint stiffness* pada 2 pasien (22,2 %).

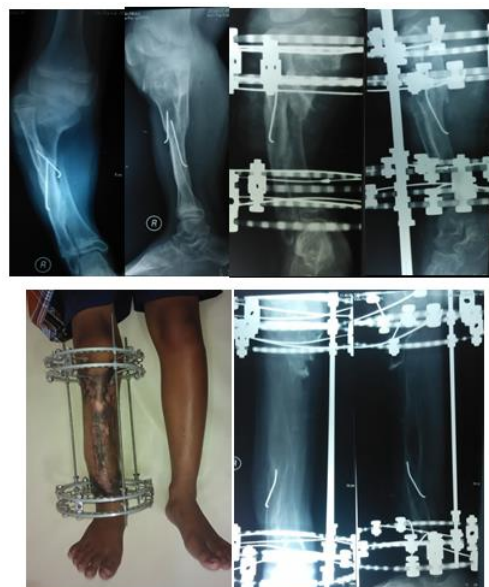Keluhan yang seringkali muncul dari pasien yang dilakukan koreksi dengan *Ilizarov device* adalah alat yang berat dan tidak praktis untuk melakukan aktivitas sehari-hari dan adanya infeksi dari *pin tract*.



Gambar 6. Pasien 1 (Tn A/13 th) dengan *shortening* dan angulasi yang dilakukan koreksi menggunakan *Ilizarov device* (gambar atas) menunjukkan hasil yang bagus setelah koreksi selesai dan *Ilizarov device* dilepas (gambar bawah)



Gambar 7. Kondisi awal Pasien 3 (Tn W/29 th) dengan *severe deformity* (angulasi dan *shortening*) sebelum dilakukan koreksi (gambar atas) menunjukkan hasil yang bagus setelah dilakukan koreksi gradual dengan *Ilizarov device* (gambar bawah)



Gambar 8. Kondisi awal Pasien 5 (Tn AS/14 th) dengan *severe deformity* (angulasi dan *shortening*) sebelum dilakukan koreksi (gambar atas) menunjukkan hasil yang bagus setelah dilakukan koreksi gradual dengan *Ilizarov device* (gambar bawah)

Komplikasi

Komplikasi yang seringkali didapatkan pada pasien yang diterapi menggunakan *Ilizarov system* adalah *pin tract infection*. Penelitian yang dilakukan oleh Jean Claude *et al* (Dunedin, New Zealand 2000) pada 33 pasien yang diterapi menggunakan *Ilizarov system*, 90% mengalami *pintract infection* yang dapat diterapi secara poliklinis menggunakan antibiotika oral, 4 kasus mengalami *fixator problem* (*broken wire* dan *frame failure*) yang membutuhkan koreksi *frame/fixator*, 2 kasus mengalami komplikasi pada tulang berupa *nonunion* dan *premature consolidation*. Seorang pasien mengalami komplikasi berupa *joint subluxation*. Seorang pasien mengalami komplikasi berupa *extensor hallucis longus weakness*.^{2,9,10}

Pada pasien yang dilakukan koreksi deformitas menggunakan *Ilizarov system* di RSUD Dr. Soetomo selama periode Januari 2013- Agustus 2017, dua kasus mengalami *implant failure* yang mengharuskan *Ilizarov device* diganti dengan alat lain dan 100 persen kasus terdapat *pin tract infection* yang semuanya dapat diterapi

dengan perawatan luka rutin di poliklinik dan antibiotika oral. Terdapat 3 pasien yang mengalami *joint stiffness* dan 2 pasien mengalami *fixator problem*. Tidak didapatkan komplikasi berupa *neurovaskuler injury* pada seluruh pasien yang diterapi menggunakan *ilizarov device*.

KESIMPULAN DAN SARAN

Koreksi deformitas pada ekstremitas bawah dengan menggunakan *Ilizarov system* menunjukkan hasil yang cukup menjanjikan pada evaluasi menggunakan *ASAMI scoring*. Didapatkan hasil *good* untuk 9 pasien untuk skor tulang, dan 7 hasil *exellent* untuk skor fungsional dari total 9 pasien yang dievaluasi.

Gradual correction menggunakan *Ilizarov device* dapat digunakan sebagai salah satu pilihan untuk koreksi deformitas pada ekstremitas bawah, terutama pasien dengan deformitas yang berat (*severe*) dengan hasil yang menjanjikan.

REFERENSI

1. Noam Bor RM, Nimrod R. *Ilizarov Method for Gradual Deformity Correction*. Oper Tech Orthop. 2011;104–12.
2. Pathania VP, Sharma a. K, Joshi GR, John JT. Correction of lower limb deformities using *Ilizarov's* technique. Med J Armed Forces India.

- 2005;61(4):322–5.
3. Tetsworth KD, Paley D. Deformity Correction By The Ilizarov Technique Dror Paley. In: Chapman MW, editor. Operative Orthopaedics. Second edi. Philadelphia: JB Lippincot; 1993. p. 883–948.
 4. Rozbruch SR, Ilizarov S. Limb Lengthening and Reconstructive Surgery. New York: Informa; 2007.
 5. Shahid M, Hussain A, Bridgeman P, Bose D. Clinical Outcomes of the Ilizarov Method After an Infected Tibial Non Union. Arch Trauma Res. 2013;2(2):71–5.
 6. Aronson James, Rock Little and A. Current Concepts Review, Limb Lengthening, Skeletal Reconstruction, and Bone Transport With the Ilizarov Method. J Bone Jt Surgery, Inc. 1997;79-b:1243–52.
 7. Solomin, Leonid N M. The Basic Principles of External Fixation Using the Ilizarov Device. Verlag, Italia: Springer; 2008.
 8. Bagnoli. The Ilizarov Method. Philadelphia: BC Deckers Inc; 1990.
 9. Theis J. Correction of complex lower limb deformities by the Ilizarov technique : An audit of complications H Simpson and J Kenwright. Clin Orthop. 2000;8(1):67–71.
 10. Yin Peng, et all. A Systematic Review and Meta-Analysis of Ilizarov Methods in the Treatment of Infected Nonunion of Tibia and Femur. Plos ONE Journal. 2015. P: 1-12.