

## Aspergilloma pada Tuberkulosis Paru

Soedarsono, Elisabeth Tri Wahyuni Widoretno

Departemen Pulmonologi dan Ilmu Kedokteran Respirasi, Fakultas Kedokteran Universitas Airlangga/RSUD Dr. Soetomo

### ABSTRACT

*The incidence of lung aspergillosis increases year to year. Lung aspergilloma is the most recognizable form of aspergillosis. Since 1980, the most common condition for initiating aspergillosis is tuberculosis (TB). Untreated pulmonary TB can cause several complications, such as decreases of pulmonary function, persistent pulmonary symptoms and Chronic Pulmonary Aspergillosis (CPA). More than 90% Aspergillosis is caused by Aspergillus fumigatus, this type is also widely found in people with TB. This type of fungus has a simple biological cycle with high sporulation capacity, which causes the release of conidia into the atmosphere with high concentrations. Humans inhale hundreds of conidia each day. Immuno competent hosts are capable of destroying conidia with the pulmonary immune system. Aspergillus infections cause illness when the host response is too strong or weak to the aspergillus antigen. The CPA morbidity rate is quite large with systemic symptoms and respiratory symptoms due to progressive pulmonary fibrosis and diminished lung function. During treatment, the CPA has a fatality rate of 20-33% in the short term and more than 50% in the span of 5 years. The Research Committee of the British Tuberculosis Association found that patients with post-TB cavity had a high risk of fungal colonization. The cavity formed in pulmonary TB is a suitable place for the development of various organisms including the fungus because it contains enough oxygen and necrotic tissue. The most common form of CPA associated with TB is Aspergilloma. In this review we will focus on aspergilloma, its diagnosis and management.*

**Keywords:** Aspergilloma, tuberculosis, aspergillus fumigatus, conidia, cavity

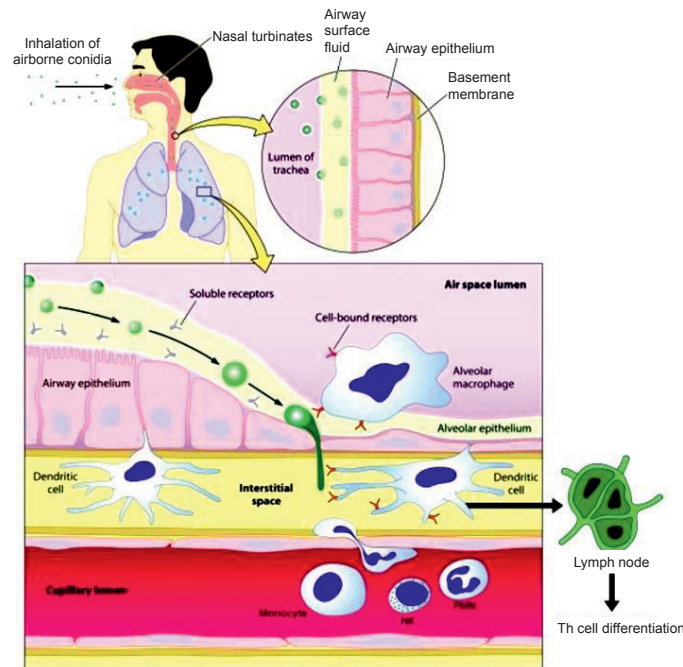
*Correspondence:* Soedarsono, Departemen Pulmonologi dan Ilmu Kedokteran Respirasi, Fakultas Kedokteran Universitas Airlangga/RSUD Dr. Soetomo. Jl. Mayjen. Prof. Dr. Moestopo 6-8 Surabaya 60286. E-mail: ssoedarsono@gmail.com

### PENDAHULUAN

Frekuensi aspergillosis paru dari tahun ke tahun semakin meningkat. Aspergilloma paru merupakan bentuk aspergillosis yang paling mudah dikenali dari sindroma klinis yang disebabkan oleh infeksi *Aspergillus*. Sejak tahun 1980, kondisi paling banyak yang mengawali aspergillosis adalah tuberkulosis (TB).<sup>1</sup> Sejak tahun 1995–2008 lebih dari 36 juta penduduk sembuh dari TB dan setiap tahun sekitar 9 juta TB kasus baru ditemukan di seluruh dunia. TB paru yang telah diobati dapat menyebabkan beberapa komplikasi, seperti penurunan fungsi paru, gejala pulmonal yang menetap dan *Chronic Pulmonary Aspergillosis* (CPA).<sup>2</sup>

Penderita CPA diperkirakan 3 juta orang di seluruh dunia sehingga menjadi masalah penting bagi kesehatan.<sup>3</sup> Angka morbiditas CPA cukup besar dengan gejala sistemik dan gejala pernapasan akibat fibrosis paru yang

progresif dan berkurangnya fungsi paru. Bahkan pada saat pengobatan, CPA memiliki tingkat mortalitas 20-33% dalam jangka pendek dan 50% pada rentang waktu 5 tahun.<sup>2</sup> Pada tahun 1960 *The Research Committee of the British Thoracic and Tuberculosis Association* memperkirakan prevalensi CPA pada pasien paska TB yang memiliki lesi kavitas dengan ukuran sekitar 2,5 cm pada foto toraks.<sup>2</sup> *The Research Committee of British Tuberculosis Association* menemukan bahwa pasien dengan kavitas paska TB memiliki risiko tinggi mengalami kolonisasi jamur. Lebih dari 17% penderita dengan kavitas paska TB memiliki gambaran radiologi *mycetoma*. Interval antara diagnosis TB paru dengan berkembangnya *mycetoma* bervariasi mulai 1 sampai 30 tahun.<sup>1</sup> Kavitas pada TB paru merupakan hasil dari proses pengejuan, nekrosis dan fibrosis. Kavitas yang terbentuk merupakan tempat yang sesuai untuk berkembangnya berbagai organisme termasuk jamur karena mengandung cukup banyak oksigen dan jaringan nekrosis.<sup>4</sup>



**Gambar 1.** Skema representasi komponen dari respons host terhadap konidia *Aspergillus*.<sup>9</sup>

CPA dapat memiliki beragam bentuk, antara lain *simple aspergilloma*, *chronic cavitary pulmonary aspergillosis* dan *chronic fibrosing pulmonary aspergillosis*, dengan atau tanpa aspergilloma.<sup>3</sup> Bentuk CPA yang paling mudah dikenali dan paling banyak berhubungan dengan TB adalah Aspergilloma.<sup>3</sup> Tinjauan pustaka ini akan membahas mengenai aspergilloma, diagnosis dan penatalaksanaannya.

### Epidemiologi

Istilah aspergillosis digunakan untuk infeksi yang disebabkan oleh genus *Aspergillus*. Lebih dari 300 spesies telah diidentifikasi sebagai penyebab penyakit ini, tetapi lebih dari 90% *Aspergillosis* disebabkan *Aspergillus fumigatus*, jenis ini juga banyak didapatkan pada penderita TB.<sup>5</sup> Spesies lain yang dapat menyebabkan penyakit adalah *A. niger*, *A. terreus*, *A. flavus*, dan *A. nidulans*.<sup>3</sup>

*Aspergillus* memiliki habitat di tanah dan banyak ditemukan pada debu dan bahan organik yang telah membusuk.<sup>5</sup> Jamur ini memiliki siklus biologis yang sederhana ditandai dengan kapasitas sporulasi tinggi, yang menyebabkan pelepasan konidia ke atmosfer dengan konsentrasi tinggi (1–100 konidia/m<sup>3</sup>). Hal tersebut menyebabkan spora *Aspergillus* sering didapatkan di udara bebas. Bentuk spora *Aspergillus* yang berada di udara bebas disebut konidia. Konidia *Aspergillus* memiliki diameter yang cukup kecil (2–3 µm) untuk mencapai alveoli.<sup>6</sup>

Manusia menghirup ratusan konidia setiap harinya. Host yang *immunocompetent* mampu menghancurkan konidia dengan sistem imun paru. Penyakit yang disebabkan oleh infeksi *Aspergillus* ini terjadi saat respons host terlalu kuat

atau terlalu lemah terhadap antigen aspergillus. Pada host yang *immunocompromised*, *A. fumigatus* menyebabkan morbiditas dan mortalitas yang besar.<sup>7</sup> Terdapat 2 kelompok penderita yang berisiko berkembang menjadi infeksi jamur saprofit ini, antara lain<sup>1</sup>:

1. Penderita yang mengalami gangguan kekebalan tubuh
  - a. Kongenital, merupakan sindrom defisiensi imun.
  - b. *Acquired*, diantaranya penerima transplantasi organ yang menerima terapi immunosupresif, pasien kanker yang menjalani kemoterapi atau radioterapi, penggunaan kortikosteroid jangka panjang, DM serta pasien yang mengalami perawatan ICU yang lama.
2. Penderita yang memiliki penyakit kronis atau *destroyed lung*, pada kondisi ini terdapat kerusakan mekanisme pertahanan lokal bronkopulmoner

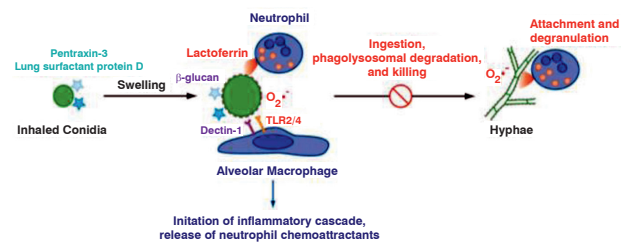
### Respons Imun terhadap Aspergillosis

Mekanisme pertahanan tubuh host terhadap *Aspergillus* belum sepenuhnya dipahami. Sistem pertahanan dari host yang normal terhadap infeksi *Aspergillus* dimediasi oleh respons yang terkoordinasi sangat baik dengan melibatkan respons imun alamiah (*innate*) dan adaptif.<sup>6</sup>

Spora *Aspergillus* berukuran 3–5 µm sehingga mudah mencapai saluran napas distal jika spora atau miselia ataupun antigen *Aspergillus* tersebut terhirup. Sebagian besar konidia yang masuk dalam saluran napas atas dapat dieliminasi oleh gerakan silia epitel pseudokolumnar kompleks (sesuai skema pada gambar 1). Untuk menghindari sistem eliminasi host *A. fumigatus* menghasilkan protein gliotoksin, fumagilin serta asam helwoik. Protein yang dihasilkan tersebut dapat menghambat pergerakan silia serta

memfasilitasi proses internalisasi konidia pada sel endotel dan sel epitel. Konidia dapat melakukan interaksi dengan leukosit, sel epitel saluran pernapasan, melakukan invasi hifa pada jaringan serta berinteraksi dengan sel endotel.<sup>6</sup>

Mekanisme aktivasi sistem imun tubuh pertama kali yang berperan adalah sel dendritik yang mengatur respons imun alamiah dan adaptif serta mempresentasikan antigen (gambar 2); makrofag alveolar paru yang akan menelan dan membunuh konidia yang terhirup melalui mekanisme non-oksidatif; sel polimorfonuklear (PMN) dan mononuklear (MN) di sirkulasi yang memediasi kerusakan hifa terutama melalui mekanisme oksidatif. Konidia yang masuk ke dalam jaringan tubuh host dapat dikenali melalui struktur *Pathogen Associated Molecular Patterns* (PAMPs) khas yang tidak dimiliki oleh organisme lain (skema pada gambar 3). Makrofag akan mengenali struktur PAMPs konidia melalui *Pattern Recognition Receptor* (PRRs) yang spesifik. Terdapat 2 bentuk PRRs yaitu bentuk yang melekat pada permukaan sel serta bentuk yang disekresikan. PRRs yang melekat pada permukaan sel imun antara lain *Toll like receptors* (TLRs), *Mannan binding lectin* (MBL) dan *C-type lectin receptor/CLR* (dectin-1). PRRs yang terdapat dalam bentuk sekresi antara lain *Lung surfactant proteins* A dan D (SP-A dan SP-D).<sup>8</sup>

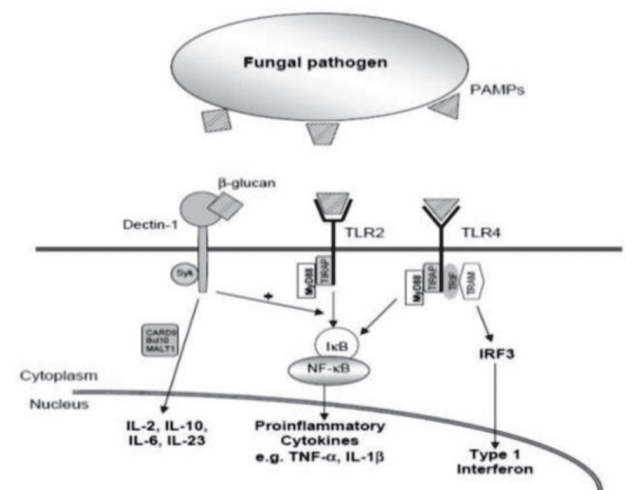


**Gambar 2.** Skema respons imun alamiah (*innate*).<sup>7</sup>

PRRs yang spesifik akan mengenali struktur yang terdapat pada permukaan dinding sel jamur. TLR merupakan kelas mayor PRRs yang berperan penting dalam respons imun terhadap jamur. TLR yang berperan penting dalam proses ini adalah TLR2 dan TLR4. TLR2 akan mengenali struktur zimosan, fosfolipomanan serta glukuronoksilomanan (GXM) pada dinding sel jamur, TLR4 akan mengenali struktur glukuronoksilomanan dan O-linked mannan. TLR2 dan TLR4 memberi sinyal melalui protein adaptor terlarut MyD88 untuk menginduksi produksi sitokin dan kemokin ( $\text{TNF } \alpha$ , *macrophage inflammatory protein 2/CCL2*) dan *reactive oxygen intermediates* (ROIs). Hifa yang terbunuh dan antigen hyphal terlarut juga dapat menstimulasi respons *TLR2 dependent inflammatory*. *Dectin-1* akan mengenali struktur  $\beta$ -glucan sedangkan ketiga bentuk PRRs yang tersekresi (SP-A, SP-D dan MBL) akan mengenali gugus karbohidrat pada permukaan jamur.<sup>9</sup> Konidia *A. fumigatus* yang terhirup mengandung sedikit  $\beta$ -glucan dan memicu respons inflamasi. Proses *germinating* konidia akan mengubah komposisi dinding sel, dan  $\beta$ -glucan akan terpapar saat konidia bengkak (*swelling*) dan hifa tumbuh. *Signaling dectin-1* dipicu dengan cara

yang spesifik dan memberikan respons fungisida terhadap spora yang menimbulkan ancaman invasif dan mengabaikan *resting conidia*.<sup>7,8</sup>

Pengenalan antara PRRs dengan struktur PAMPs akan menginduksi berbagai proses imun dalam rangka mengeliminasi patogen. Pengenalan PAMPs melalui SP-A dan SP-D berperan penting untuk meningkatkan kemotaksis, fagositosis, *oxidative killing*, serta aglutinasi konidia. Selain itu, pengenalan antara PRRs dengan struktur PAMPs juga berperan penting dalam peningkatan sekresi kemokin *Macrophage Inflammatory Protein* (MIP) dan protein antimikrobal. MIP-1 dan MIP-2 berperan penting dalam induksi kemotaksis ke jaringan lesi. Kemokin ini juga berperan penting untuk menginduksi diferensiasi netrofil dan monosit menjadi makrofag.<sup>8</sup>



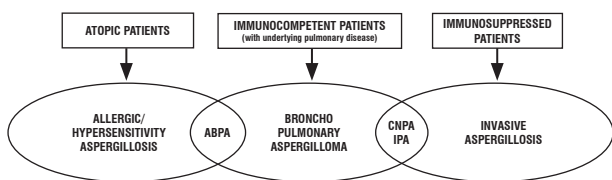
**Gambar 3.** Pengenalan struktur PAMPs melalui reseptor TLR2, 4 serta dectin-1.<sup>8</sup>

Eradikasi konidia oleh sel makrofag terjadi melalui proses fagositosis. Pada tahap awal, konidia yang telah mengalami *internalization* oleh makrofag akan berada di dalam fagosom. Pada tahap lanjut, eradikasi konidia terjadi melalui proses *acidification* dan pembentukan *Reactive Oxygen Intermediates* (ROI) di fagolisosom. Fagolisosom merupakan hasil fusi antara fagosom dengan lisosom. Sebanyak 90% *internalized conidia* oleh makrofag akan mati dalam waktu 24 jam. Sebanyak 10% sisanya akan berkembang menjadi bentuk hifa atau tetap bertahan dalam bentuk *resting conidia*.<sup>7</sup> Bentuk morfologi *resting conidia*, *germinating conidia* serta hifa merupakan aktivator potensial kaskade komplemen. *Resting conidia* akan menginduksi aktivasi komplemen melalui jalur alternatif, sedangkan bentuk hifa akan menginduksi aktivasi komplemen melalui jalur klasik. Hifa yang tumbuh ke ruang ekstraseluler (menembus makrofag) akan menginduksi aktivasi sistem imun ekstraseluler. Aktivasi sistem imun ekstraseluler ditandai dengan terjadinya proses inflamasi, sekresi ROI ke ekstraseluler, peningkatan kemotaksis netrofil dan peningkatan produksi peptide antimikrobal. Terjadinya proses inflamasi ditandai dengan peningkatan





Inhalasi spora *Aspergillus* dapat menyebabkan gejala klinis aspergillosis yang berbeda, tergantung dari status imunitas host.<sup>6</sup> Jamur memicu fenomena imun pada individu yang memiliki atopik, sehingga menyebabkan kondisi seperti rinitis alergi, asma, pneumonitis hipersensitif, dan aspergillosis bronkopulmonal alergika (ABPA). Individu yang sebelumnya memiliki lesi paru dengan kavitas seperti pada penderita TB, pertumbuhan saprofit *Aspergillus spp.* mengarah ke aspergilloma.<sup>6</sup> Penderita dengan riwayat penyakit yang memiliki bentuk kavitas dapat terinfeksi oleh *Aspergillus* di bagian permukaan kavitas (aspergilloma sekunder) sehingga menyebabkan *chronic cavitary pulmonary aspergillosis* dan setelah beberapa bulan sampai beberapa tahun kemudian akan membentuk aspergilloma. Kedua kondisi itu disebut sebagai *chronic pulmonary aspergillosis*.<sup>3</sup> Konidia *aspergillus* yang mencapai paru dan berkembang menjadi hifa pada individu yang *immunocompromised*. Kondisi tersebut dapat memicu terjadinya bentuk infeksi *Aspergillus* yang invasif dan disebut *Invasive Pulmonary Aspergillosis* (IPA). Derajat invasi jamur, respons terhadap terapi anti fungal dan hasil dari IPA tergantung dari tipe dan beratnya kondisi *immunosuppression*.<sup>6</sup>



Gambar 5. Bentuk aspergillosis berdasarkan tingkat imunitas host.<sup>1</sup>

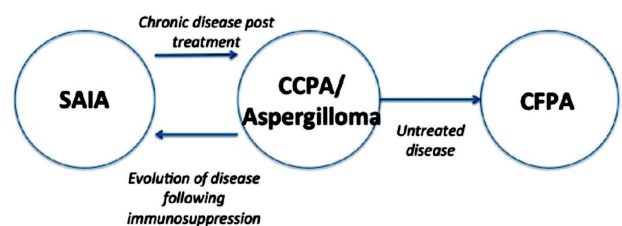
Aspergilloma dilaporkan terjadi sebanyak 11 sampai 17% pada penderita paska TB yang memiliki lesi kavitas pada parenkim. Selain pada TB, aspergilloma juga dapat menjadi penyulit dari penyakit paru lain yang memiliki lesi kavitas seperti sarkoidosis, histoplasmosis, blastomikosis, pneumonia, AIDS, abses paru, kista paru atau bronkial, bronkiektasis, fibrosis paru, asbestosis, adenokarsinoma, *ankylosing spondylitis*, nodul rheumatoid, penyakit jantung sianotik, dan infark paru.<sup>3,6</sup>

Aspergilloma, *mycetoma*, atau *fungus ball* merupakan kolonisasi saprofitik pada kavitas parenkim paru oleh *Aspergillus*. *Fungus ball* terdiri dari unsur miselia, fibrin, mucus, debris amorf, sel inflamasi, unsur darah dan sel epitel yang mengalami degenerasi. Massa miselium terdapat bebas di dalam rongga atau menempel pada jaringan granulasi yang terdapat di dinding rongga.<sup>6</sup> Hifa mengikuti pola radial di dalam *fungus ball*, dan berkembang di dalam kavitas dimana dindingnya diselimuti dan dikikis oleh epitel metaplasia dari saluran respirasi. Aspergilloma merupakan bentuk aspergillosis paru non-invasif. Infiltrat radang berada di dinding, dan tidak terjadi invasi hifa pada *host immunocompetent*.<sup>11</sup>

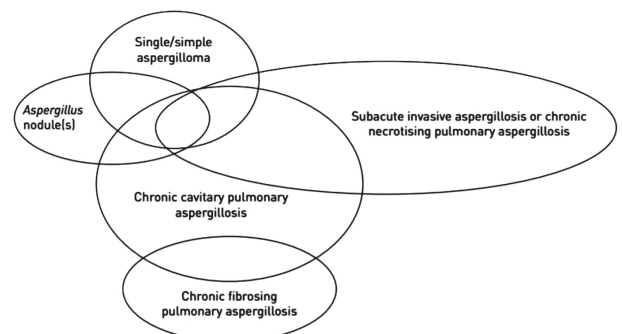
Sebagian besar aspergilloma disebabkan oleh *A. fumigatus*, namun pada beberapa kasus terutama pada

pasien diabetes melitus dapat disebabkan oleh *A. niger*, dimana kristal asam oksalat dapat terlihat pada dahak.<sup>6</sup> Aspergilloma pada parenkim paru yang disebabkan oleh TB, sarkoidosis, bronkiektasis, pneumokoniosis atau *ankylosing spondylitis* memiliki komplikasi yang serius yaitu batuk darah. *Fungus ball* biasanya ditemukan di lobus superior, dapat juga ditemukan di segmen apikal dari lobus inferior.<sup>9</sup>

Aspergilloma primer pada bronkus dengan proliferasi *aspergillus* pada kavitas jauh lebih jarang terjadi. Klinis yang mengarah pada proses kavitas dan pembentukan *fungus ball* dapat terjadi pada *invasif pulmonary aspergillosis* (IPA), *chronic necrotizing pulmonary aspergillosis* (CNPA), dan ABPA. Pasien dengan aspergilloma harus dikaitkan dengan penyakit paru kavitas yang mendasarinya dan kemungkinan adanya superinfeksi bakteri atau adanya sindroma IPA yang tumpang tindih seperti pada CNPA. IPA dapat menyebabkan aspergilloma primer selama pemulihan sumsum tulang, karena host mampu meningkatkan respons inflamasi dan menangkal infeksi *aspergillus*. Komplikasi berat yang dapat terjadi adalah pneumotoraks, tetapi lebih jarang terjadi pada pasien dengan keganasan hematologis. ABPA dapat menyebabkan bronkiektasis pada fase kronis dan mengakibatkan aspergilloma sekunder akibat pertumbuhan jamur ke distal dari bronkus yang tersumbat. Pada suatu penelitian aspergilloma ditemukan pada 7% pasien dengan ABPA.<sup>6</sup>



Gambar 6. Beberapa bentuk *chronic pulmonary aspergillosis*.<sup>3</sup>



Gambar 7. Skema gambaran klinis yang *overlap* pada CPA.<sup>12</sup>

Aspergilloma kompleks dengan kombinasi gejala radiologis, respirasi dan sistemik selama minimal 3 bulan disebut *Chronic Cavitary Pulmonary Aspergillosis* (CCPA). CCPA yang tidak diobati dapat mengalami pertambahan

ukuran dan jumlah kavitas dengan infiltrat atau konsolidasi di sekitar kavitas dan dapat terjadi penyebaran ke pleura. Kondisi ini akan berkembang menjadi *Chronic Fibrosing Pulmonary Aspergillosis* (FCPA).<sup>3,12</sup> Pada FCPA terjadi kerusakan jaringan fibrosis luas yang mengenai minimal 2 lobus, dan dapat terjadi pada seluruh hemitoraks. FCPA merupakan kelainan yang *irreversible*. Walaupun kondisi ini berkembang dari CCPA, aspergilloma jarang ditemukan di kavitas yang terkait dengan CFPA.<sup>3</sup> *Subacute Invasive Aspergillosis* (SAIA) merupakan manifestasi aspergillosis paru yang berkembang progresif dengan cepat. SAIA memiliki karakteristik yang sama dengan aspergillosis invasif dan CCPA. Kondisi ini terjadi pada host yang *immunocompromised* dan sangat lemah.<sup>3</sup> Faktor predisposisi SAIA adalah diabetes melitus, malnutrisi, kecanduan alkohol, usia tua, penggunaan kortikosteroid oral jangka panjang, terapi immunosupresif, PPOK, penerima radioterapi, infeksi *mycobacterium* selain TB serta infeksi HIV.<sup>3,6</sup> Gambar 6 dan 7 mengenai bentuk lain aspergillosis yang dapat terjadi pada aspergilloma.

### Manifestasi Klinis

Gejala klinis yang ditemukan bervariasi, dapat asimtomatik sampai batuk darah yang mengancam nyawa. Gejala klinis lain yang dapat muncul adalah batuk kronik, malaise, penurunan berat badan, sesak, batuk produktif dengan dahak yang mukoid, dapat disertai pus atau darah. Batuk darah dapat terjadi mulai ringan sampai masif.<sup>9,10</sup>

Batuk darah yang berulang terjadi pada 2/3 dari kasus aspergilloma.<sup>13</sup> Batuk darah masif yang terjadi pada penderita aspergilloma tidak dapat diprediksi. Ukuran dan kompleksitas aspergilloma tidak dapat memprediksi apakah penderita akan mengalami batuk darah masif. Kemungkinan penyebab batuk darah adalah: (1) erosi (invasi lokal) pada pembuluh darah yang berdekatan; (2) iritasi mekanis pada pembuluh darah yang terbuka pada kavitas; (3) Pelepasan endotoksin dan *trypsin like proteolytic enzyme* oleh jamur; (4) infeksi bakteri akut yang terjadi bersamaan.<sup>10</sup>

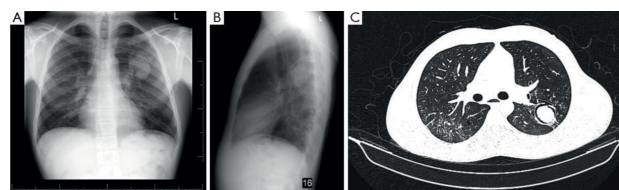
### Diagnosis

Diagnosis biasanya dapat ditegakkan berdasarkan gejala klinis dan pemeriksaan radiologi (foto toraks dan CT scan toraks) serta bukti serologis antibodi terhadap *Aspergillus spp.*<sup>6,12</sup>

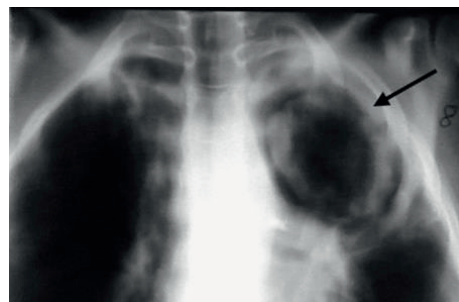
Pemeriksaan foto toraks akan menunjukkan massa solid, bulat atau oval di dalam kavitas, dengan udara yang membentuk gambaran radiolusen berbentuk 'halo' atau *crescent* di bagian superior (*Monod's sign*).<sup>6,13</sup> Gambaran massa berada di dalam kavitas dengan dinding tebal telah ada sebelumnya (karena infeksi TB paru sebelumnya) merupakan karakteristik dari aspergilloma. Kelainan tersebut banyak didapatkan di lobus superior karena sebagian besar terjadi pada penderita TB paru. Saat perubahan posisi penderita maka massa tersebut juga

akan bergerak.<sup>14,15</sup> CT scan dapat membantu menegakkan diagnosis jika gambaran foto toraks kurang mendukung diagnosis. Pada CT scan, gelembung gas sering terlihat di dalam celah *fungus ball*. CT angiografi juga dapat memberikan informasi yang berguna pada penderita dengan batuk darah untuk mengidentifikasi arteri bronkial hipertrofik yang memberikan suplai darah pada dinding kistik aspergilloma.<sup>6</sup> Organisme ini dapat ditemukan pada kultur sputum dan jaringan yang terinfeksi. Meskipun kultur dahak positif *Aspergillus* pada hampir semua pasien dengan aspergilloma, tetapi pemeriksaan ini bukan alat diagnostik yang sensitif dan spesifik. Antibodi yang mengendap pada antigen *Aspergillus* (tes precipitin) di serum ditemukan pada 95% penderita aspergilloma, namun pada beberapa penderita yang menerima kortikosteroid mungkin hasilnya seronegatif. Eosinofilia, IgE, dan reaktivitas tes kulit dapat dilihat pada individu yang alergi terhadap jamur, namun ini bukanlah temuan yang konsisten.<sup>6,13,16</sup>

Tes presipitin positif sangat membantu dalam membedakan aspergilloma dari kondisi paru-paru lainnya, termasuk kanker paru-paru, *cavitating Wegener's granulomatosis*, bekuan darah pada kavitas yang sudah ada sebelumnya, kista hidatid yang pecah dan abses paru. Jika sangat diperlukan, biopsi paru dapat dilakukan.<sup>6</sup>

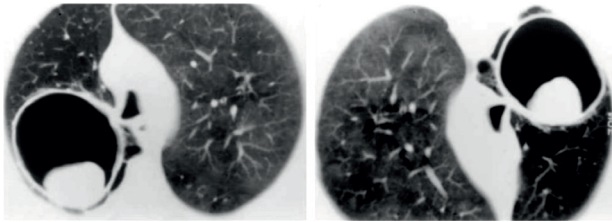


**Gambar 8.** Gambaran radiologi penderita *simple aspergilloma*<sup>10</sup>

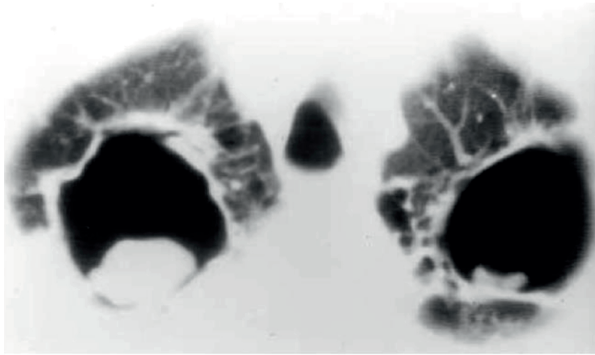


**Gambar 9.** Foto toraks menunjukkan opasitas di lorus kiri atas dengan *air crescent sign*.<sup>10</sup>

Prognosis buruk untuk aspergilloma dapat diprediksi dengan adanya penambahan ukuran dan/atau jumlah aspergilloma, beratnya penyakit paru yang mendasari, terapi dengan obat-obatan immunosupresif, AIDS, sarkoidosis, titer IgG khas *Aspergillus* yang meningkat, dan batuk darah masif dan berulang.<sup>6</sup>



**Gambar 10.** CT Scan toraks penderita dengan mobile aspergilloma.<sup>15</sup>



**Gambar 11.** CT Scan toraks penderita dengan aspergilloma bilateral dengan bekas tuberkulosis.<sup>15</sup>

### Terapi

Tidak ada konsensus yang pasti mengenai terapi aspergilloma karena kurangnya data. Reseksi bedah adalah terapi definitif untuk aspergilloma jika penderita memiliki fungsi paru yang baik.<sup>6,10,12</sup> Pembedahan harus dipertimbangkan pada batuk darah berulang dan masif. Reseksi secara segmental atau pada lesi saja sebenarnya sudah cukup tetapi untuk memberantas secara komplis penyakit tersebut diperlukan lobektomi. Jika penatalaksanaan bedah merupakan kontraindikasi maka dapat dilakukan instilasi endobronkial dan injeksi perkutaneus amfotericin.<sup>14,16</sup> Dosis 10–20 mg amfotericin yang dilarutkan dalam 10–20 ml aquabides untuk instilasi terbukti berhasil mengatasi penyakit tersebut. Instilasi dilakukan dua atau tiga kali tiap minggu selama 6 minggu. Pemberian dosis lebih besar 40–50 mg dapat digunakan untuk instilasi perkutaneus ke kavitas paru dengan bantuan alat kateter perkutaneus.<sup>14</sup> Tindakan intervensi tidak dianjurkan pada penderita yang asimtomatik dan mengalami perdarahan ringan sampai sedang, sehingga perlu dilakukan observasi. Batuk darah yang berulang dan masif dapat dipertimbangkan untuk dilakukan prosedur *bronchial artery embolization* (BAE).<sup>16</sup> BAE telah banyak digunakan dalam pengelolaan batuk darah pada penderita aspergilloma. Pendekatan ini terbukti hanya efektif sementara, dan dapat terjadi kekambuhan karena adanya pembuluh darah kolateral di area yang terlibat, sehingga BAE sering digunakan sebagai prosedur awal sebelum penderita menjalan bedah reseksi. Pemberian terapi antifungal itrakonazol secara oral dapat dilakukan untuk mencegah *A. fumigatus* menyebar lebih jauh ke

jaringan paru. Beberapa penelitian menyebutkan pemberian itrakonazol oral dapat memberikan perbaikan secara klinis dan radiologi. Dosis yang dianjurkan adalah 200–400 mg /hari selama 6–18 bulan. Kelemahan itrakonazol adalah memiliki waktu kerja yang lama untuk memberikan efek dan seringkali terjadi kekambuhan jika obat dihentikan.<sup>6,12</sup> Antifungal lain yang dianjurkan adalah variconazol dengan dosis 150–200 mg dua kali sehari dan posaconazole dengan dosis 300 mg sekali sehari. Pemberian antifungal intravena dapat dipertimbangkan jika penyakit memburuk dan penderita tidak memberikan respons terhadap pengobatan serta mengalami resistensi antifungal oral. Tabel 1 menampilkan pilihan antifungal intravena yang dapat diberikan. Pengobatan antifungal intravena dapat diberikan jangka pendek selama 2–4 minggu.

### RINGKASAN

TB paru yang telah diobati dapat menyebabkan beberapa komplikasi, seperti penurunan fungsi paru, gejala pulmonal yang menetap dan *Chronic Pulmonary Aspergillosis* (CPA). Bentuk CPA yang paling mudah dikenali dan paling banyak berhubungan dengan TB adalah aspergilloma dan sebagian besar disebabkan oleh infeksi jamur *A. fumigatus*.

Infeksi oleh spesies *Aspergillus* menyebabkan penyakit pada manusia dengan spektrum yang luas tergantung pada status kekebalan dari *host*. Gejala klinis yang ditemukan bervariasi, dapat terjadi asimtomatik sampai batuk darah yang mengancam nyawa. Kriteria diagnosis aspergilloma adalah adanya gambaran fungus ball pada pemeriksaan radiologi disertai pemeriksaan IgG spesifik *Aspergillus* atau tes presipitin yang positif. Prognosis buruk dari aspergilloma diprediksi dengan adanya pertambahan ukuran dan jumlah aspergilloma, beratnya penyakit paru yang mendasari, kadar titer IgG khas *Aspergillus* serta kondisi immunosupresif. Tidak ada konsensus yang pasti mengenai terapi aspergilloma karena kurangnya data. Bedah reseksi adalah terapi definitif untuk aspergilloma jika penderita memiliki fungsi paru yang baik. Jika pembedahan merupakan kontraindikasi maka dapat dilakukan instilasi endobronkial dan injeksi Amfotericin. Pemberian antifungal dilakukan untuk mencegah *A. fumigatus* menyebar lebih jauh ke jaringan paru.

### DAFTAR PUSTAKA

1. Passera E, Rizzi A, Robustellini M, Rossi G, Pona CD, *et al*. Pulmonary aspergilloma: Clinical aspects and surgical treatment outcome. *Thorac Surg Clin*. 2012; 22: 345–361.
2. Denning DW, Pleuvry A, Cole DC. Global burden of chronic pulmonary aspergillosis as a sequel to pulmonary tuberculosis. *Bull World Health Organ*, 2011; 89: 864–872.
3. Hayes GE, Frazer LN. Chronic Pulmonary Aspergillosis; Where are we, and where are we going. *J. Fungi*. 2016; 2(18): 1–34.
4. Mathavi S, Shankar R, Sasikala G, Kavitha A. A study on mycotic infection among sputum positive pulmonary tuberculosis patients in Salem district. *Indian journal of research*. 2015 July; 4(7): 299–302.

5. Barnes PD, Marr KA. Aspergillosis: Spectrum of disease, diagnosis, and treatment. *Infectious Disease Clinics of North America*. 2016; 20: 545–561.
6. Chamilos G, Kontoyiannis DP. Aspergillus, candida, and other opportunistic mold infections of the lung. Fishman AP, Elias JA, Fishman JA, Grippi MA, Senior RM et al. *Fishman's pulmonary diseases and disorders*. Edisi 4. Philadelphia: McGraw-Hill, 2008. h. 2291–2313.
7. Hohl TM, Feldmesser M. Aspergillus fumigatus: Principles of pathogenesis and host defense. *Eukaryotic Cell*. 2007; 6(11): 1953–1963.
8. Romani L. Immunity to fungal infections. *Nat. Rev. Immunol*. 2011; 11: 275–288.
9. Park S, Mehrad B. Innate immunity to aspergillus species. *Clinical microbiology reviews*. 2009; 22(4): 535–551.
10. Moodley L, Pillay J, Dheda K. Aspergilloma and the surgeon. *J Thorac Dis* 2014; 6(3): 202–209.
11. Shibuya K, Ando T, Hasegawa C, Wakayama M, Hamatani S, et al. Pathophysiology of pulmonary aspergillosis. *J Infect Chemother*. 2004; (10): 138–145.
12. Denning DW, Cadranel J, Beigelman-Aubry C, Ader F, Chakrabarti A, et al. Chronic pulmonary aspergillosis: rationale and clinical guidelines for diagnosis and management. *Eur Respir J*. 2016; 47: 45–68
13. Panda BN. Fungal Infection of Lungs: The Emerging Scenario. *Indian Journal of Tuberculosis*. 2004; 51: 63–69.
14. Ricardson MD, Warnock DW. *Fungal infection: Diagnosis and management*: Blackwell scientific publication; 1993.
15. Franquet T, Muller NL, Gimenez A, Guembe P. Spectrum of Pulmonary Aspergillosis: Histologic, Clinical, and Radiologic Findings. *RSNA*. 2001 July–August; 21 (4): 825–837.
16. Patterson KC, Strek ME. *Diagnosis and Treatment of Pulmonary Aspergillosis Syndrome*. *Chest*. 2014 November; 146 (5): 1358–1368.