



## FRACTIONAL ANISOTROPY AND MEAN DIFFUSIVITY VALUE IN 2<sup>ND</sup> GRADE OF DEGENERATIVE CERVICAL CANAL STENOSIS

### NILAI FRACTIONAL ANISOTROPY DAN MEAN DIFFUSIVITY PADA STENOSIS KANALIS SERVIKALIS DEGENERATIF GRADE II

Hans Cendikiawan<sup>1\*</sup>, Sri Andreani Utomo<sup>1,2</sup>

Department of Radiology, Dr. Soetomo General Hospital, Surabaya-Indonesia<sup>1</sup>

Department of Radiology, Faculty of Medicine, Universitas Airlangga, Surabaya-Indonesia<sup>1,2</sup>

#### ABSTRACT

**Background:** By using T2 weighted image (T2WI) of Magnetic Resonance Imaging (MRI), a radiologist can classify degenerative cervical canal stenosis (DCCS) into three grade, but there is no correlation between stenosis classification with clinical symptoms. It means that radiologist need a new parameter to make an early detection for spinal cord injury (SCI). **Objective:** Proving decrease of FA and increase of MD at the most proximal level of 2<sup>nd</sup> grade DCCS patient compared with C1-2. **Methods:** Cervical MR examination with 15-direction DTI sequens was performed on twenty one patient with neurological signs and symptoms of 2<sup>nd</sup> grade DCCS. Apparent FA and MD maps were generated on axial plane. The FA and MD measurements in each individual were made at the most proximal level of 2<sup>nd</sup> grade DCCS and C1-2. Wilcoxon rank sump test was used to compare FA and paired t-test was used for MD. **Result:** There are significant differences for FA ( $p = 0,00$ ) and MD ( $p = 0,00$ ) at the most proximal level of 2<sup>nd</sup> grade DCCS compared with C1-2. **Conclusion:** This research shows that FA and MD value at DTI sequens can be used for SCI early detection at 2<sup>nd</sup> grade DCCS patient

#### ABSTRAK

**Latar Belakang:** Klasifikasi stenosis kanalis servikalis degeneratif (SKSD) dengan menggunakan pemeriksaan Magnetic Resonance Imaging (MRI) sekuens T2 weigthed image (T2WI) dapat dibagi menjadi tiga grade, namun pembagian stenosis ini tidak memiliki korelasi dengan gejala klinis. Parameter baru diperlukan dalam deteksi dini kerusakan sel medula spinalis. **Tujuan:** Membuktikan bahwa pada pasien SKSD grade II terdapat penurunan nilai fractional anisotropy (FA) dan peningkatan nilai mean diffusivity (MD) pada stenosis grade II level paling proximal dibandingkan level servikal (C) 1-2. **Metode:** Pemeriksaan MRI konvensional pada regio servikal disertai sekuens DTI 15-direction dilakukan pada 21 pasien dengan gejala neurologis SKSD grade II. Setiap pasien dilakukan pengukuran pada potongan axial untuk menilai FA dan MD di level SKSD grade II paling proximal dan level C1-2. Analisa perbandingan nilai FA menggunakan wilcoxon rank sump test dan paired t-test digunakan untuk analisa perbandingan nilai MD. **Hasil:** Nilai FA dan nilai MD pada level SKSD grade II paling proximal dibandingkan level C1-2 menunjukkan perbedaan yang signifikan ( $p = 0,00$ ). **Kesimpulan:** Penelitian ini membuktikan bahwa kerusakan sel medula spinalis pada pasien SKSD grade II dapat dideteksi lebih dini dengan menggunakan sekuens DTI dengan parameter nilai FA dan MD.

#### Research Report Penelitian

#### ARTICLE INFO

Received 7 November 2018  
Accepted 20 Januari 2019  
Online 31 Maret 2019

\* Correspondence (Korespondensi):  
Hans Cendikiawan

E-mail:  
hans.radiologi@gmail.com

#### Keywords:

Degenerative cervical canal stenosis,  
2<sup>nd</sup> grade of degenerative cervical  
canal stenosis, Cervical canal  
stenosis, Diffusion tensor imaging

#### Kata kunci:

Stenosis kanalis servikalis  
degeneratif; Stenosis kanalis  
servikalis degeneratif grade II;  
Stenosis kanalis servikalis; Diffusion  
tensor imaging

## PENDAHULUAN

Penyempitan kanalis spinalis pada bagian servikal yang disebabkan oleh proses degenerative disebut sebagai Stenosis Kanalis Servikalis Degeneratif (SKSD). Data yang didapatkan oleh Young (2000) dalam satu tahun di Inggris menunjukkan bahwa ada 23,6% dari 585 penderita tetraparese atau paraparese disebabkan oleh SKSD. Bahkan Gulraiz *et al.* (2017) menyatakan saat ini dengan meningkatnya penggunaan *gadget* dan tingginya jam kerja pegawai kantor di depan komputer menyebabkan peningkatan hingga 70% insiden nyeri leher yang mengarah pada SKSD, yang mana hal ini menyebabkan penurunan kinerja dan kualitas hidup dari penderitanya.

Modalitas radiologi pilihan untuk evaluasi medula spinalis adalah *Magnetic Resonance Imaging* (MRI). Klasifikasi terbaru oleh Kang *et al.* (2011) menggunakan hasil pencitraan MRI konvensional membagi SKSD menjadi tiga *grade* yang mana *grade* III menunjukkan stenosis kanalis centralis terberat disertai deformitas medula spinalis dengan peningkatan intensitas sinyal pada sekuens T2 *weighted-image* (T2WI) yang mengesankan adanya perubahan patologis pada *level* seluler di medula spinalis yang mengalami kompresi. Namun hasil penelitian Kang *et al.* (2011) juga menyatakan bahwa pembagian stenosis berdasarkan hasil pemeriksaan MRI tidak memiliki korelasi dengan gejala klinis. Hal ini menandakan bahwa MRI sekuens T2WI kurang sensitif dalam mendeteksi perubahan patologis pada *level* seluler. Semakin cepat diagnosis SKSD ditegakkan secara radiologis, maka terapi operatif dapat dilakukan pada fase awal dengan prognosis yang lebih baik sehingga dibutuhkan parameter baru yang dapat mendeteksi perubahan patologis pada medula spinalis sebelum terjadinya peningkatan intensitas sinyal pada MRI sekuens T2WI (Kara *et al.*, 2011).

*Diffusion Tensor Imaging* (DTI), suatu sekuens MRI yang mengevaluasi difusi molekul air, yang dinyatakan dalam nilai *Fractional Anisotropy* (FA) dan *Mean Diffusivity* (MD). Saat ini sekuens ini sering digunakan untuk mengevaluasi sel otak. Neuron yang mengalami kelainan akan menunjukkan penurunan nilai FA dan peningkatan nilai MD bila dibandingkan dengan sel otak normal (Bammer *et al.*, 2009) Namun sekuens DTI belum lazim digunakan pada pemeriksaan SKSD. Penelitian ini disusun untuk mengkaji apakah pada pasien dengan SKSD *grade* II terdapat penurunan nilai FA dan peningkatan nilai MD pada stenosis *grade* II *level* paling proximal dibandingkan *level* servikal (C) 1-2.

## MATERIAL DAN METODE

Rancangan penelitian ini adalah studi observasional analitik *cross sectional*, dengan teknik *sampling*

menggunakan metode *consecutive sampling* dari populasi penelitian yaitu pasien dengan SKSD *grade* II. Kriteria inklusi sample penelitian ini adalah pasien dengan kecurigaan SKSD *grade* II berdasarkan gejala klinis dan terbukti pada pemeriksaan MRI (sekuens T2WI dan DTI). Sedangkan kriteria eksklusinya adalah pasien SKSD *grade* II yang mana terdapat SKSD *grade* III di *level* proximalnya, pasien dengan riwayat operasi tulang maupun medula spinalis pada *level* servikal, pasien dengan riwayat trauma servikal, pasien dengan riwayat stroke dan atau penyakit neurologis lainnya dan pasien dengan komorbid kanalis spinalis

Pengumpulan dan pengolahan data dimulai dari pasien yang menjalani MRI servikal periode 1 Agustus 2017 – 28 Februari 2018 di RSUD dr. Sutomo yang memenuhi kriteria inklusi, dilakukan pengambilan sekuens tambahan yaitu *Diffuse Tensor Imaging* dengan pesawat MR360 Optima 1.5 Tesla (T) GE. Protokol yang digunakan adalah 15-*direction*, *Time Repetition* (TR) 5000-7000 *millisecond* (ms); *Time Echo* (TE) 100-200 ms, *thickness* 5.0 milimeter (mm), *spacing* 0 mm. Pengolahan *raw data* DTI dilakukan oleh peneliti di bawah supervisi pembimbing selaku konsultan neuroradiologi. Pada irisan sagital sekuens T2WI dilakukan identifikasi *level* SKSD *grade* II. Jika terdapat SKSD *grade* II *multilevel*, penilaian akan dilakukan pada *level* yang paling proximal. Penilaian dilakukan dengan meletakkan ROI seluas 3,4 milimeter persegi (mm<sup>2</sup>) pada *Color Coded FA* dan *MD maps* pada irisan axial sisi anterior dari medula spinalis yang mengalami penekanan, lalu dilakukan penilaian FA dan MD menggunakan ROI dengan luas yang sama pada *level* C1-2 sisi anterior.

Seluruh hasil penilaian dicatat pada lembar pengumpul data, selanjutnya untuk mengetahui distribusi nilai FA dan nilai MD pada kelompok *study* maupun kelompok kontrol digunakan tes Shapiro Wilk. Analisis statistik menggunakan *paired t-test* bila kedua kelompok nilai sampel terdistribusi normal tetapi bila terdapat salah satu kelompok nilai sampel yang tidak terdistribusi normal maka menggunakan *Wilcoxon rank sum test*. Dinyatakan *significant* secara statistik jika nilai  $p < 0,05$ .

## HASIL

Jumlah pasien penelitian ini adalah 21 orang yang sebagian besar berjenis kelamin laki-laki yaitu 13 orang (61,9%). Pasien yang berusia antara 50-59 tahun sebanyak 10 orang (47,6%), yang berusia diatas sama dengan 60 tahun sebanyak 6 orang (28,5%) dan yang berusia dibawah 50 tahun berjumlah 5 orang (23,8%). Stenosis kanalis servikalis degeneratif paling sering terjadi pada *level* C5-6 sebanyak 9 orang pasien (42,8%), lalu diikuti *level* C3-4 sebanyak 8 orang pasien (38,1%) dan *level* C4-5 sebanyak 4 orang pasien (19,1%).

**Tabel 1.** Hasil Tes Distribusi Normalitas Nilai FA

	Shapiro-Wilk		
	Statistic	df	Sig.
Studi	.968	21	.690
Control	.934	21	.166

Tes distribusi normalitas nilai FA dan nilai MD pada kelompok *study* maupun kelompok kontrol menggunakan tes Shapiro Wilk (tabel 1). Hipotesis null ( $H_0$ ) tes Shapiro Wilk adalah sample terdistribusi normal bila nilai  $p > 0,05$  yang mana nilai  $p$  dinyatakan pada kolom sig. Nilai  $p$  untuk hasil tes distribusi normalitas nilai FA kelompok *study* yaitu 0,690 dan nilai  $p$  untuk hasil tes distribusi normalitas nilai FA kelompok kontrol yaitu 0,166, yang berarti nilai FA pada kelompok *study* dan kelompok kontrol terdistribusi normal.

Untuk menguji hipotesis penelitian ini terkait nilai FA pada kelompok *study* dan kelompok kontrol dilakukan *paired t-test* (tabel 2) yang memberikan nilai  $p = 0,00$ . Nilai  $p < 0,05$  ini menunjukkan hipotesis null penelitian ini ditolak berarti terdapat penurunan nilai FA pada pasien dengan SKSD *grade II level* paling proximal dibandingkan *level C1-2*.

**Tabel 3.** Hasil Tes Distribusi Normalitas Nilai MD

	Shapiro-Wilk		
	Statistic	df	Sig.
Studi	.883	21	.017
Control	.926	21	.117

Nilai  $p$  untuk hasil tes distribusi normalitas nilai MD (tabel 3) kelompok *study* yaitu 0,017 yang berarti nilai MD pada kelompok *study* tidak terdistribusi normal sedangkan nilai  $p$  untuk hasil tes distribusi normalitas nilai MD kelompok kontrol yaitu 0,117 yang berarti nilai MD pada kelompok kontrol terdistribusi normal.

**Tabel 4.** Hasil Tes *Wilcoxon rank sum test* terhadap Nilai MD

CONTROL-STUDY	
Z	-4.015 <sup>b</sup>
Asymp. Sig. (2-tailed)	.000

**Tabel 2.** Hasil Tes *paired t-test* terhadap Nilai FA

	Paired Differences					t	Df	Sig. (2-Tailed)
	Mean	Std. Deviation	Std. Error Mean	95% Confidence Interval of The Difference				
				Lower	UPPER			
Pair 1 STUDY_CONTROL	1.235619	.064235	.014017	-.264859	-.206380	-16.809	20	.000

Untuk menguji hipotesis penelitian ini terkait nilai MD (tabel 4) pada kelompok *study* dan kelompok kontrol dilakukan *Wilcoxon rank sum test* yang memberikan nilai  $p = 0,00$ . Nilai  $p < 0,05$  ini menunjukkan hipotesis null penelitian ini ditolak berarti terdapat peningkatan nilai MD pada pasien dengan SKSD *grade II level* paling proximal dibandingkan *level C1-2*.

## PEMBAHASAN

Stenosis kanalis servikalis degeneratif paling sering disebabkan oleh herniasi diskus intervertebralis, osteofit posterior, dan osifikasi ligamentum longitudinal posterior yang mana ketiga hal ini akan memperkecil diameter foramen vertebra dan menekan medula spinalis baik pada kondisi statis maupun pada gerakan rotasi atau fleksi ekstensi leher. *Level C1-2* hanya dapat melakukan gerakan rotasi sedangkan gerakan fleksi ekstensi terjadi pada *level* di distalnya yang mana gerakan paling leluasa pada *level C5-6* dan *C6-7*. Seiring meningkatnya gerakan hiperfleksi maupun hiperekstensi leher, maka herniasi diskus intervertebralis, pembentukan osteofit posterior, dan osifikasi ligamentum longitudinal posterior akan terjadi lebih cepat (Northover *et al.*, 2012; Shedid *et al.*, 2007; Tracy and Bartleson., 2010).

Penekanan pada aspek anterior kanalis servikalis yang berlangsung terus-menerus akan menimbulkan jejas langsung pada sel medula spinalis dan efek penekanan pada arteri spinalis anterior menyebabkan edema, inflamasi, iskemia sel, *myelomalacia*, atau gliosis. Proses patologis mulai dari *myelomalacia* hingga gliosis adalah proses yang *irreversible*, proses ini terdeteksi sebagai peningkatan intensitas signal pada medula spinalis pada pemeriksaan MRI servikal sekuens T2WI dan hasil pemeriksaan MRI ini diklasifikasikan sebagai *grade III* dalam klasifikasi stenosis kanalis servikalis oleh Kang *et al.* (2011). Namun penelitian Kang *et al.* I (2011) juga menyatakan bahwa klasifikasi stenosis ini tidak memiliki korelasi dengan gejala klinis. Pasien dengan hasil pemeriksaan MRI *grade II* sering kali datang dengan gejala klinis yang lebih berat dibandingkan pasien dengan hasil pemeriksaan MRI *grade III* begitu juga sebaliknya.

*Diffusion tensor imaging* (DTI) adalah sekuens tambahan pada pemeriksaan MRI yang dapat mendeteksi kelainan pada level seluler melalui deteksi difusi molekul



air melewati membran sel. Bila suatu sel mengalami kondisi patologi maka kemampuan sel tersebut untuk melakukan difusi akan terganggu. Parameter DTI yang digunakan adalah nilai *fractional anisotropy* (FA) dan *mean diffusivity* (MD). Sel yang patologi akan menunjukkan penurunan nilai FA dan peningkatan MD bila dibandingkan dengan sel otak normal. Nilai minimum untuk FA adalah 0 (*complete isotropy*) dan nilai maksimumnya adalah 1 (*complete anisotropy*). Nilai FA yang semakin mendekati nilai 0 berarti semakin berat patologi pada sel tersebut, semakin nilai FA mendekati nilai 1 berarti semakin mendekati normal kondisi sel tersebut. Untuk nilai MD, semakin mendekati nilai 0 maka semakin mendekati normal kondisi sel tersebut (Bammer *et al.*, 2009).

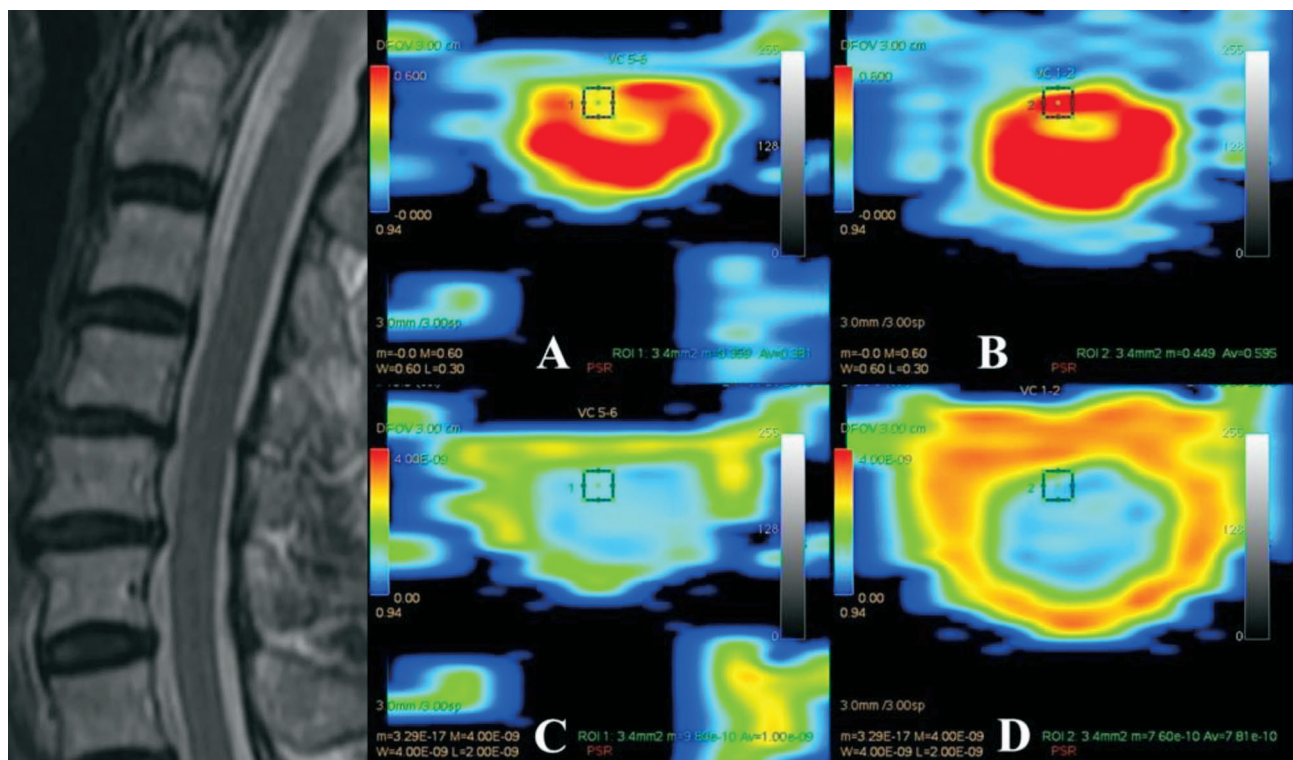
Pasien penelitian yang berjenis kelamin laki-laki sebanyak 13 orang (61,9%) dan sebagian besar pasien berusia diatas sama dengan 50 tahun yaitu sebanyak 16 orang (76,1%). Penelitian oleh Young (2000), Tracy and Bartleson (2010), Northover *et al.* (2012) dan Wu *et al.*, (2013) juga menunjukkan insiden SKSD lebih banyak pada laki-laki dan rata-rata usia penderita diatas sama dengan 50 tahun. Pada penelitian tampak *level* stenosis tersering pada *level* C5-6 sebanyak 9 orang (42,8%). Temuan ini sesuai dengan penelitian Tracy and Bartleson (2010) dan Northover *et al.* (2012) yang menunjukan insiden SKSD tersering pada *level* C5-6.

Berikut adalah contoh hasil pemeriksaan MRI servikal pasien penelitian ini dengan menggunakan sekuens DTI dalam mengevaluasi nilai FA dan MD.

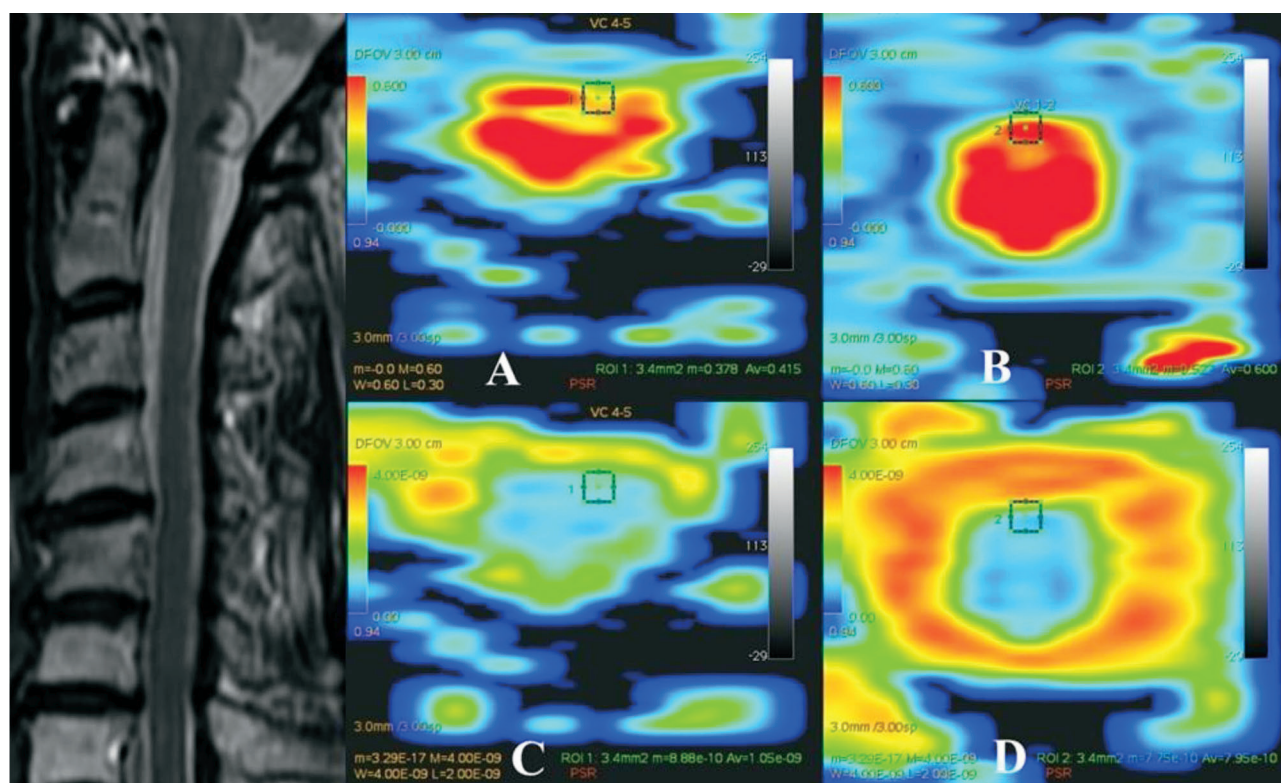
Gambar 1 adalah hasil pemeriksaan MRI servikal sekuens T2WI potongan sagital dan sekuens DTI potongan axial (A, B, C, D). Pada potongan sagital sekuens T2WI, tampak adanya stenosis kanalis servikalis *grade* II pada *level* C5-6. Pada potongan axial sekuens DTI, tampak nilai FA pada *level* C5-6 adalah 0,381 dan nilai FA pada *level* C1-2 adalah 0,595 sedangkan nilai MD pada *level* C5-6 adalah  $1,00\text{e-}09$  dan nilai MD pada *level* C1-2 adalah  $7,81\text{e-}10$ . Hasil DTI ini berarti adanya kondisi patologi pada medula spinal *level* C5-6 yang tampak pada penurunan nilai FA dan peningkatan nilai MD dibandingkan pada *level* C1-2, yang mana pada potongan sagital sekuens T2WI belum tampak adanya peningkatan intensitas signal pada medula spinal *level* C5-6 tersebut.

Pada gambar 2 potongan sagital sekuens T2WI, tampak adanya stenosis kanalis servikalis *grade* II pada *level* C4-5. Pada potongan axial sekuens DTI, tampak nilai FA pada *level* C4-5 adalah 0,415 dan nilai FA pada *level* C1-2 adalah 0,600 sedangkan nilai MD pada *level* C4-5 adalah  $1,05\text{e-}09$  dan nilai MD pada *level* C1-2 adalah  $7,95\text{e-}10$ . Hasil DTI ini berarti adanya kondisi patologi pada medula spinal *level* C4-5 yang tampak pada penurunan nilai FA dan peningkatan nilai MD dibandingkan pada *level* C1-2, yang mana pada potongan sagital sekuens T2WI belum tampak adanya peningkatan intensitas signal pada medula spinal *level* C4-5 tersebut.

Penelitian ini menunjukkan pada seluruh pasien penelitian terdapat penurunan nilai FA dan peningkatan nilai MD pada *level* SKSD *grade* II paling proximal



**Gambar 1.** Hasil Pasien pemeriksaan MRI servikal sekuens T2WI dan DTI 15-direction pada pasien dengan SKSD *grade* II setinggi *level* C5-6 dibandingkan *level* C1-2.



**Gambar 2.** Hasil Pasien pemeriksaan MRI servikal sekuens T2WI dan DTI 15-direction pada pasien dengan SKSD grade II setinggi level C4-5 dibandingkan level C1-2.

dibandingkan pada level C1-2. Temuan ini konsisten dengan penelitian oleh Mamata *et al.* (2005), Kara *et al.* (2011), Rajasekaran and Kanna (2012) dan Ahmadli *et al.*, (2015) yang menunjukkan bahwa kompresi medula spinalis pada pasien SKSD akan menimbulkan kerusakan pada sel yang nampak pada penurunan nilai FA dan peningkatan nilai MD pada level tersebut.

Penelitian ini memiliki beberapa keterbatasan. Jumlah pasien yang memenuhi kriteria inklusi dan eksklusi penelitian ini hanya berjumlah 21 orang. Keterbatasan lainnya berhubungan dengan penggunaan sekuens DTI 15 direction. Penggunaan sekuens DTI dengan jumlah direction yang lebih tinggi akan menghasilkan jumlah image yang lebih banyak dengan irisan yang lebih tipis namun hal ini akan menambah durasi waktu pemeriksaan sehingga dibutuhkan kepatuhan pasien untuk tidak bergerak selama pemeriksaan. Motion artefact yang timbul selama proses scanning akan meningkatkan bias pada pengukuran nilai FA dan MD (Fujiyoshi *et al.*, 2013; Mamata *et al.*, 2005; Rajasekaran and Kanna, 2012; Wheeler-kingshott *et al.*, 2002).

## KESIMPULAN

Penelitian ini membuktikan bahwa kerusakan sel medula spinalis pada pasien SKSD grade II dapat dideteksi lebih dini dengan menggunakan sekuens DTI dengan parameter nilai FA dan MD sebelum terjadinya peningkatan intensitas sinyal pada MRI sekuens T2WI.

Perkembangan untuk penelitian selanjutnya dapat dilakukan menggunakan MRI 3T dengan sekuens DTI lebih dari 15 direction dan jumlah sampel penelitian yang lebih banyak sehingga dapat menetapkan penggunaan sekuens DTI dengan parameter FA dan MD menjadi sekuens tambahan rutin pada pemeriksaan MRI pasien SKSD grade II.

## UCAPAN TERIMA KASIH

Peneliti mengucapkan terima kasih kepada Fakultas Kedokteran Universitas Airlangga yang telah memberikan kesempatan pada peneliti untuk menyelesaikan penelitian ini, kepada Departemen Radiologi RSUD dr. Soetomo yang telah menjadi fasilitas penelitian dan penyedia sumber data penelitian, kepada dr. Sri Andreani Utomo, Sp. Rad (K) yang telah membimbing peneliti dalam menyelesaikan penelitian ini, kepada dr. Albert Cendikiawan, Sp. Rad, Emmy Megawati dan segenap keluarga peneliti yang telah memberikan dukungan selama penelitian ini. Penulis menyatakan tidak ada konflik kepentingan dengan pihak-pihak yang terkait dalam penelitian ini

## DAFTAR PUSTAKA

Ahmadli, U., Ulrich, N.H., Yuqiang, Y., Nanz, D., Sarnthein, J., Kollias, S.S. 2015. Early detection of cervical spondylotic myelopathy using diffusion tensor imaging: Experiences

- in 1.5-tesla magnetic resonance imaging. *Neuroradiology Journal* Vol. 28(5). Pp 508–514.
- Bammer, R., Holdsworth, S.J., Veldhuis, W.B., Skare, S.T. 2009. New Methods in Diffusion-Weighted and Diffusion Tensor Imaging. *Magnetic Resonance Imaging Clinics of North America* Vol. 17(2). Pp. 175–204.
- Fujiyoshi, K., Konomi, T., Yamada, M., Hikishima, K., Tsuji, O., Komaki, Y. 2013. Diffusion tensor imaging and tractography of the spinal cord : From experimental studies to clinical application. *Experimental Neurology* Vol. 242. Pp. 74–82.
- Gulraiz, Quratulain, Farjad, A.S.M. 2017. Chronic Neck Pain and how to Prevent Chronic Neck Pain in Bankers by Using Ergonomic. *Journal of Novel Physiotherapies* Vol. 7(5). Pp. 1-6.
- Kang, Y., Lee, J.W., Koh, Y.H., Hur, S., Kim, S.J., Chai, J.W. 2011. New MRI grading system for the cervical canal stenosis. *American Journal of Roentgenology* Vol. 197(1). Pp. 134–140.
- Kara, B., Celik, A., Karadereler, S., Ulusoy, L., Ganiyusufoglu, K., Onat, L. 2011. The role of DTI in early detection of cervical spondylotic myelopathy: A preliminary study with 3-T MRI. *Neuroradiology Journal* Vol. 53(8). Pp. 609–616.
- Mamata, H., Jolesz, F.A., Maier, S.E. 2005. Apparent Diffusion Coefficient and Fractional Anisotropy in Spinal Cord : Age and Cervical Spondylosis – Related Changes. *Journal of Magnetic Resonance Imaging* Vol. 22(1). Pp. 38–43.
- Northover, J.R., Wild, J.B., Braybrooke, J., Blanco, J. 2012. The epidemiology of cervical spondylotic myelopathy. *Skeletal Radiology* Vol. 41(12). Pp. 1543–1546.
- Rajasekaran, S., Kanna, R.M. 2012. Diffusion tensor imaging of the spinal cord and its clinical applications. *The Bone & Joint Journal* Vol. 94(8). Pp. 1024–1031.
- Shedid, D., Benze, I. E.C. 2007. Cervical spondylosis anatomy: Pathophysiology and biomechanics. *Neurosurgery* Vol. 60(1). Pp. S1-7–S1-13.
- Tracy, J.A., Bartleson, J.D. 2010. Cervical Spondylotic Myelopathy. *Neurologist Journal* Vol. 16(3). Pp. 176–187.
- Wheeler-kingshott, C.A.M., Hickman, S.J., Parker, G.J.M., Ciccarelli, O., Symms, M.R., Miller, D.H., 2002. Investigating Cervical Spinal Cord Structure Using Axial Diffusion Tensor Imaging. *NeuroImage* Vol. 116(1). Pp. 93–102.
- Wu, J-C., Ko, C-C., Yen, Y-S,, Huang, W-C., Chen, Y-C., Liu ,L. 2013. Epidemiology of Cervical Spondylotic Myelopathy and Its Risk of Causing Spinal Cord Injury: A National Cohort Study. *Neurosurg Focus* Vol. 35(1):E10.
- Young, F.W. 2000. Cervical Spondylotic Myelopathy : A Common Cause of Spinal Cord Dysfunction in Older Persons. *American Family Physician* Vol. 62(5). Pp. 1064–1070.