



FABRICATION OF UNILATERAL OVER DENTURE WITH COMBINATION HORIZONTAL RETENTION AND VERTICAL ATTACHMENT (LABORATORY PROCEDURES)

PEMBUATAN UNILATERAL OVER DENTURE DENGAN RETENSI KOMBINASI HORIZONTAL DAN VERTICAL ATTACHMENT (PROSEDUR LABORATORIS)

Sri Wahjuni*, Sri Rejeki¹, Azmi Sabilakisbatul Wafi²

¹ Department Of Health, Faculty of Vocational Studies, Universitas Airlangga, Surabaya-Indonesia

² Private Dental Laboratory, Surabaya-Indonesia.

ABSTRACT

Background: Currently, there is a lot of design attachment, and every design has a different laboratory procedure. One of them is retention combination horizontal and vertical synchronization.

Purpose: to know the process of making a unilateral overdenture with combination horizontal and vertical attachment (laboratory procedure). **Reviews:** Overdenture is artificial tooth receives support and the retention of one or more teeth on an abutment or receives the support of an implant. Attachment is a connector owned two or more parts. One part connected with a root, teeth, or implant while the other part connected to the prosthesis. Unilateral overdenture is artificial tooth some of which just made was on the side of the jaw just. **Conclusion:** The manufacture of unilateral overdenture retention combination with horizontal and vertical synchronization attachment in laboratory has many steps

ABSTRAK

Latar belakang: Saat ini ada banyak macam desain attachment dan setiap desain memiliki prosedur laboratoris yang berbeda-beda. Salah satunya adalah retensi kombinasi horizontal dan vertical attachment. **Tujuan:** Dari penulisan ini adalah untuk mengetahui teknik pembuatan unilateral overdenture dengan retensi kombinasi horizontal dan vertical attachment (prosedur laboratoris). **Tinjauan Pustaka:** Overdenture adalah gigi tiruan menerima dukungan dan retensi dari satu atau lebih gigi abutment atau bias juga menerima dukungan dari implant. Attachment adalah sebuah connector yang mempunyai dua bagian atau lebih. Salah satu bagian terhubung dengan sebuah akar, gigi, atau implant sedangkan bagian yang lain terhubung ke protesa. Unilateral overdenture adalah gigi tiruan sebagian lepas yang dibuat hanya terdapat pada satu sisi rahang saja. **Kesimpulan:** Pembuatan unilateral overdenture dengan retensi kombinasi horizontal dan vertical attachment secara laboratoris memiliki tahap pelaksanaan yang banyak.

Literature Review

Studi Literatur

ARTICLE INFO

Received 24 Februari 2019

Accepted 3 Juni 2019

Online 31 Juli 2019

* Korespondensi (Correspondence):

Sri Wahjuni

E-mail:

yun.fkg@gmail.com.

Keywords:

Unilateral Overdenture,
Overdenture, Attachment

Kata kunci:

Unilateral Overdenture,
Overdenture, Attachment

PENDAHULUAN

Seiring bertambahnya usia, semakin besar pula kerentanan seseorang untuk kehilangan gigi. Gigi mempunyai banyak peran pada seseorang, kehilangan gigi pada seseorang akan mengakibatkan perubahan *anatomis, fungsional* dan *fisiologis*, bahkan tidak jarang menyebabkan trauma psikologis. Keadaan seperti ini berdampak pula pada meningkatnya kebutuhan gigi tiruan. Gigi tiruan berfungsi untuk meningkatkan kemampuan dalam berbicara, mengunyah, dan *estetik*. Gigi tiruan dapat dibedakan menjadi dua macam, yaitu gigi tiruan lepas dan gigi tiruan cekat. Gigi tiruan lepas dapat dibagi menjadi gigi tiruan lepas lengkap (*Full Denture*) dan gigi tiruan lepas sebagian (*Partial Denture*) (Pongibidan, 2013).

Berdasarkan bahan basis yang digunakan, gigi tiruan lepas dibagi menjadi dua yaitu gigi tiruan lepas resin akrilik dan gigi tiruan lepas kerangka logam. Bahan basis gigi tiruan resin akrilik jenis *heatcured*, mempunyai kelebihan *estetik* yang baik, karena basis dapat didesain sesuai warna normal *gingiva*, lebih ringan, dan nyaman digunakan. Namun, bahan tersebut juga mempunyai kekurangan yaitu menyerap cairan dan mempunyai sifat porus yang merupakan tempat untuk pengendapan sisa-sisa makanan. Gigi tiruan kerangka logam lebih baik dibandingkan gigi tiruan akrilik, karena dapat dibuat lebih tipis, lebih *rigid*, sehingga dapat dibuat *design* yang tepat namun gigi tiruan kerangka logam mempunyai beberapa kekurangan seperti, *estetik* kurang baik karena logam terlihat, dan proses pembuatan yang rumit serta biaya yang mahal (Wagner, 2012).

Gigi tiruan lepas *konvensional* memiliki kekurangan *estetik* karena *retensi* yang digunakan pada gigi tiruan lepas menggunakan klamer, sehingga dapat terlihat dan mengurangi *estetik* (Ozkan, 2012). *Unilateral overdenture* adalah gigi tiruan sebagian lepas yang dibuat hanya terdapat pada satu sisi rahang saja (Srvanathi et al., 2014).

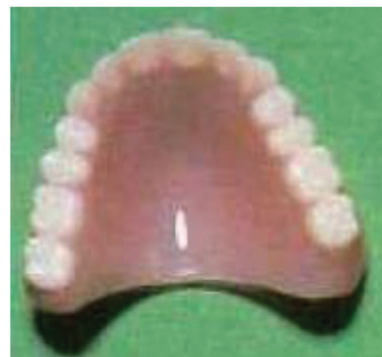Perkembangan ilmu pengetahuan dan teknologi yang semakin pesat dibidang kedokteran gigi saat ini, ditemukan teknik-teknik baru dalam bidang kedokteran gigi, mulai dari berbagai macam desain dan bahan yang digunakan. Banyaknya berbagai kasus yang ada, telah dikembangkan beberapa jenis gigi tiruan. Setiap kasus mempunyai tahap penyelesaian laboratoris yang berbeda. Salah satunya adalah sistem gabungan antara gigi tiruan tetap dan gigi tiruan lepas dengan *attachment*. *Attachment* merupakan alat mekanis yang menyokong *retensi, stabilisasi, fiksasi* dan dukungan *protesa* gigi (Zaharia et al., 2014).

Dilihat dari segi *estetik*, *attachment* memiliki *estetik* yang baik karena tidak ada lengan cengkram yang terlihat, namun tetap lebih *retentif* dibandingkan dengan gigi

tiruan kerangka logam. Pemakaian *attachment* memiliki kekurangan diantaranya biaya yang relatif mahal serta pembuatannya yang lebih rumit dibandingkan dengan gigi tiruan konvensional (John, 2007). Saat ini ada banyak macam desain *attachment* dan setiap desain memiliki prosedur *laboratoris* yang berbeda-beda. Salah satunya adalah *retensi* kombinasi *horizontal* dan *vertical attachment* untuk *Unilateral attachment*. Karena memiliki *design* yang unik, memberikan stabilitas yang baik, tidak diperlukan *milling, retensi* yang tinggi, memiliki *estetik*, kemampuan fungsional yang baik (Srvanathi, 2014). Tujuan penulisan ini adalah untuk menjelaskan tahap pembuatan *Unilateral Overdenture* dengan *retensi* kombinasi *horizontal* dan *vertical attachment* (prosedur laboratoris).

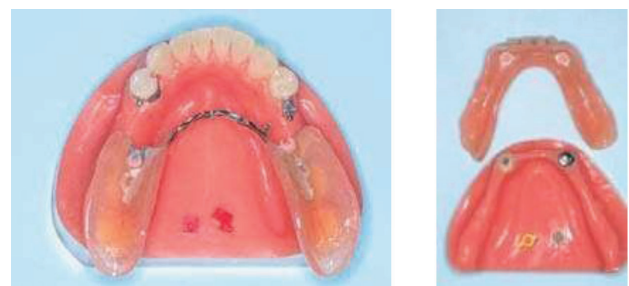
TELAAH PUSTAKA

Gigi tiruan lepas adalah gigi tiruan yang menggantikan satu, beberapa gigi, semua gigi yang hilang pada rahang atas atau rahang bawah dan dapat dibuka pasang oleh penderita (Veeraian and Ramalingan, 2009).

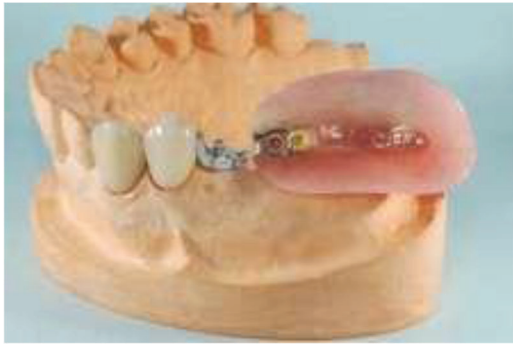

Gambar 1. Gigi Tiruan Lepas Akrilik (Barclay and Walmsley, 2001).

Overdenture adalah gigi tiruan lepas yang menerima dukungan dan *retensi* dari satu atau lebih gigi *abutment* atau bisa juga menerima dukungan dari *implant* (Barclay and Walmsley, 2001). *Overdenture* dibagi menjadi dua yaitu *overdenture* untuk gigi tiruan sebagian lepas (*partial denture*) dan *overdenture* untuk gigi tiruan lengkap lepas (*full denture*).



Gambar 2. *Partial Overdenture* dan *Full Overdenture* (Rhein, 2014).

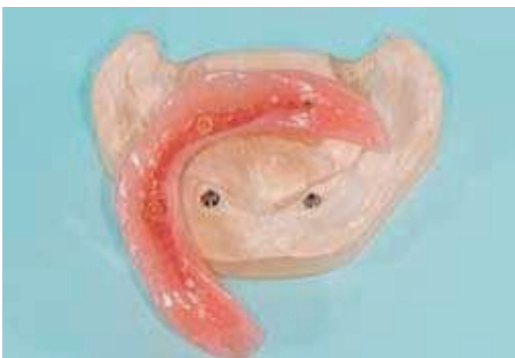

Gambar 3. *Unilateral Overdenture* (Rhein, 2014).

Unilateral Overdenture adalah gigi tiruan sebagian lepas yang dibuat hanya terdapat pada satu sisi rahang saja (Srvanathi et al., 2014). Berdasarkan bahan yang digunakan basis *overdenture* biasanya berasal dari resin akrilik, *metal framework*, dan kombinasi akrilik dengan *metal* (Anusavice, 2007).

Sifat resin akrilik memiliki sifat estetik, warna menyerupai *ginggiva*, dapat memperbaiki kemampuan pengunyahan, tahan terhadap fraktur dan harga relatif murah, serta reparasi mudah, secara klinis cukup stabil terhadap panas. Gigi tiruan dengan basis resin akrilik juga memiliki kekurangan yaitu menjadi tempat berkumpulnya *stein* dan plak disebabkan oleh sifat akrilik yang porus dan menyerap air, sehingga mudah terjadi akumulasi sisa makanan dan minuman sehingga akan berpengaruh buruk terhadap kesehatan rongga mulut si pemakai.

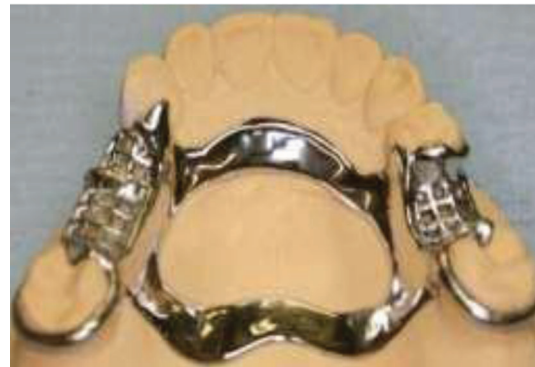Permukaan gigi tiruan yang tidak dilakukan pemolesan juga mempermudah melekatnya plak dan merupakan tempat yang baik untuk perkembangbiakan *mikroorganisme* yang dapat menyebabkan inflamasi. Inflamasi yang terjadi dapat menjadi lebih buruk apabila gigi tiruan tersebut kotor, oleh karena itu pemakai gigi tiruan sebagian lepasan harus benar-benar menjaga kebersihan gigi tiruannya (Mc. Cabe and Walls, 2008).



Gambar 4. *Overdenture akrilik* (Rhein, 2014).

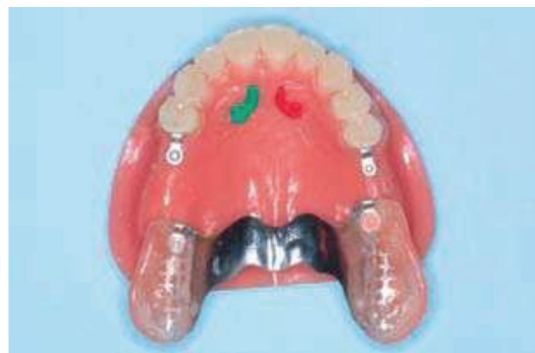Metal framework lebih ideal dibandingkan gigi tiruan akrilik, karena dapat dibuat lebih sempit, lebih tipis, lebih kaku, dan lebih kuat, sehingga dapat dibuat disain yang ideal. Memiliki kerugian atau kelemahan, diantaranya kurang estetik karena logam terlihat dan biaya pembuatan yang lebih mahal. *Metal framework* adalah bahan yang

tahan terhadap *abrasi*, sehingga permukaannya tetap licin dan mengkilat, serta tidak menyerap cairan mulut. Sifat ini membuat makanan sulit melekat, sehingga dapat dengan mudah dibersihkan secara mekanis. Keuntungan lain yang juga dimiliki gigi tiruan sebagian lepasan kerangka logam adalah dapat mencegah bau tak sedap pada rongga mulut karena gigi tiruan jenis ini tidak memiliki *mikroporus* yang dapat menjadi tempat melekatnya plak dan bakteri yang dapat menghasilkan bau mulut (Carr et al., 2005).



Gambar 5. *Metal framework* (Johnson et al., 2011).

Kombinasi akrilik dan *metal framework* yang terdiri dari kerangka logam dan bagian *sadel* terdiri dari akrilik. Kelebihan dari kombinasi akrilik dan *metal* lebih sempit, lebih tipis, lebih kaku, lebih kuat, dan tahan panas. Memiliki kekurangan, memiliki warna yang berbeda, tidak dapat di relining, pembuatan yang rumit (Carr et al., 2005).



Gambar 6. *Overdenture akrilik dan metal* (Rhein, 2014).

Attachment adalah sebuah *connector* yang mempunyai dua bagian atau lebih. Salah satu bagian terhubung dengan sebuah akar, gigi, atau *implant* sedangkan bagian yang lain terhubung ke *protesa*. Pada gigi tiruan dengan *attachment retained removable denture* terdapat alat yang meliputi dua bagian yaitu *matrix (female)* dan *patrx (male)*. Kedua bagian terpisah tetapi membentuk hubungan yang sangat *presisi* sehingga dapat dibuka dan dipasang sendiri oleh pasien. Pada bagian *patrx (male)* dihubungkan dengan gigitiruan sebagian dan pada bagian *matrix (female)* merupakan sebagian dari restorasi gigi *abutment*. Ditinjau dari segi

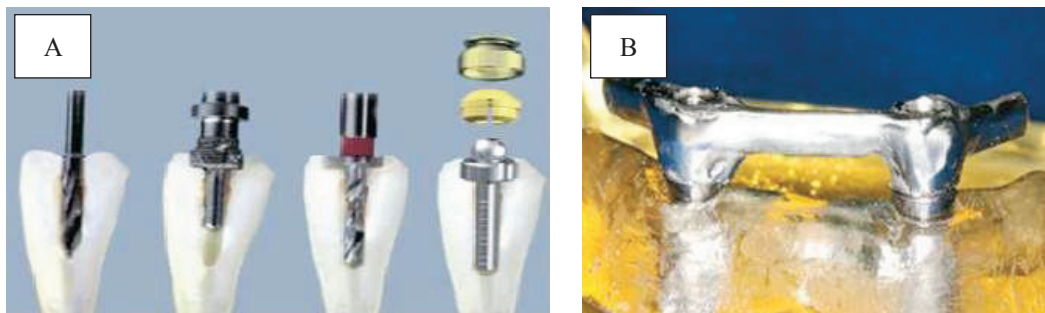
estetik, *attachment* memiliki estetika yang baik karena tidak ada lengan cengkram yang terlihat, namun tetap lebih *retentif* dibandingkan dengan gigi tiruan kerangka logam konvensional. Pemakaian *attachment* memiliki kekurangan diantaranya biaya yang relatif mahal serta Teknik pembuatannya yang lebih rumit dibanding dengan gigi tiruan konvensional. *Attachment* menggunakan logam *NiCr*. Pertimbangan pemakaian logam *NiCr* terutama karena harganya relatif murah dibanding *precious alloy*, mempunyai kekerasan yang cukup, serta sifat fisik dan mekanik yang baik (John, 2007).

Radicular Attachment adalah *attachment* yang terhubung ke preparasi akar. Elemen *Male* tertanam pada *protesis resin akrilik* atau disolder ke sub struktur logam sedangkan elemen *Female* berada dibagian permukaan akar gigi (Jain et al., 2012). *Bar Attachment* adalah *attachment* berbentuk bar menghubungkan gigi, akar atau *implant*. Biasanya digunakan ketika hanya tersisa sedikit gigi dalam lengkungnya. Sistem ini memberikan pemeliharaan yang bagus serta membatasi gigi tiruan lepas berotasi (Jain et al., 2012).

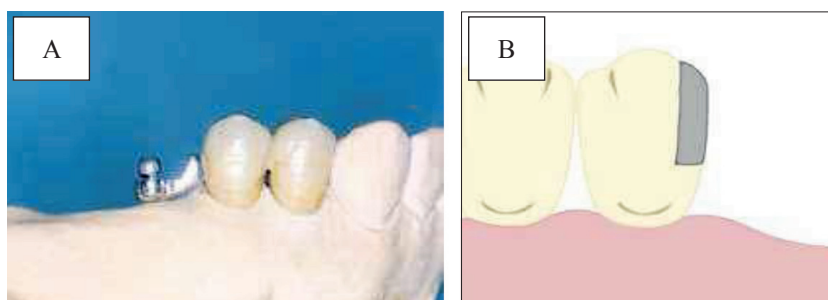
Coronal attachment dibedakan menjadi dua macam yaitu *Intracoronal attachment* dan *Extracoronal attachment*. *Extracoronal attachment* adalah *attachment* yang bagian *male* dan *female* hampir seluruhnya berada diluar kontur mahkota gigi. Sehingga harus ada ruang yang cukup dalam gigi tiruan untuk tempat *Ekstracoronal attachment*, baik vertikal, buko lingual, dan oklusal (Ceka, 2011). *Intracoronal Attachment* adalah pemasangan gigi tiruan pada bagian dalam mahkota gigi. *Intracoronal attachment* terutama digunakan dalam menghubungkan unit *protesa* sebagian tetap (Zaharia et al., 2014).

Pembuatan *unilateral overdenture* dengan *retensi* kombinasi *horizontal* dan *vertical attachment* (prosedur *laboratoris*) menurut Rhein, 2014, adalah sebagai berikut:

1. Menerima cetakan dari dokter gigi kemudian dilakukan pengecoran untuk membuat model kerja.
2. Pembuatan *die*, *trimming* ketebalan dasar model, lalu memberi tanda ditengah oklusal gigi pada gigi yang akan dipasang *pin dowel*, melubangi dengan mesin *pin dex* kemudian *pin dowel* dipasang. Pembuatan *retensi* dan *stopper* kemudian dibasis. Setelah gips *setting* model yang telah diberi garis digergaji.
3. Penanaman model pada artikulator, kemudian dilakukan *ditching*, *coating* dilanjutkan pembuatan *copping* malam.
4. Pemasangan *OT Unilateral* pada *distal coping* malam menggunakan *paralel mandril*.
5. Menempatkan *OT CAP Microsphere* di atas *OT Unilateral* menggunakan *OT CAP Insertion tool*.
6. Memasang *uni-box* diatas *unilateral castable* yang sudah dipasang *OT CAP*.
7. Menggabungkan *uni-box* dengan *structure* menggunakan *pettern resin* agar pada saat penanaman *structure* tidak berubah posisi.
8. Memasang *sprue* di *Uni-Box* yang sudah di sambung dengan *structure* dengan pola *resin*, dan memasang *sprue* di *coping* malam yang sudah disambung dengan *OT Unilateral*.
9. Persiapan penanaman dalam buntung tuang, setelah itu dilakukan penanaman, buang malam dan *casting* (gambar 9).




Gambar 7. A. Radicular Attachment (Nayak et al., 2017), B. Bar Attachment (Savabi et al., 2013)



Gambar 8. A. Extracoronal attachment (Gupta, 2013), B. Intracoronal Attachment (Williams et al., 2014)

10. Melakukan *fitting* dan dirapikan kemudian dilanjutkan dengan *polishing* menggunakan *stone* logam.
11. Melakukan aplikasi *ceramic* pada *copping* logam dimulai dari aplikasi *slurry*, aplikasi *opaque*, aplikasi *dentin (body) porcelain*, aplikasi *enamel porcelain*, pembentukan anatomi, dan diakhiri dengan *glazing*.
12. Hasil kemudian dikirim kepada dokter gigi untuk dicobakan kepada pasien.
13. Setelah tahap sebelumnya selesai, kemudian dilakukan penyusunan anasir gigi dan *packing* akrilik
14. Setelah selesai semua kemudian pasang *retentive Caps* menggunakan *Insertion tool*.



Gambar 9. A. Proses buang malam dan B. Proses casting (Shillingburg et al., 2012)

PEMBAHASAN

Pada perkembangan zaman yang semakin modern ini semakin banyak pula kasus yang ada dan setiap kasus mempunyai tahap penyelesaian laboratorium yang berbeda. Berdasarkan kasus yang ada, telah dikembangkan beberapa jenis gigi tiruan sehubungan dengan perbaikan estetika, retensi dan fungsi kunyah. Misalnya, pembuatan *unilateral overdenture* dengan retensi kombinasi horizontal dan vertical *attachment*. Horizontal dan vertical *attachment* sendiri adalah dalam satu *attachment* terdapat dua retensi yaitu retensi yang menghadap ke horizontal dan retensi yang menghadap ke vertikal (Rhein, 2014). *Attachment* yang merupakan retensi dari gigi tiruan lepasan memberikan kelebihan yaitu dalam hal estetika, retensi, stabilitas dan fungsi dalam penggantian kembali gigi yang hilang. *Attachment* yang presisi merupakan konektor yang berisi dua atau lebih bagian. Satu bagian tersambung dengan gigi atau *implant* dan satu bagian lain ke *protesa* yang memberikan koneksi mekanik diantara keduanya (Compaghoni, 2013).

Tahap awal pembuatan *unilateral overdenture* dengan retensi kombinasi horizontal dan vertical *attachment*, penerimaan cetakan dari dokter gigi yang dikirim ke laboratorium untuk proses pengecoran menggunakan *gips type IV (high strength)*, karena memiliki kekuatan dan kekerasan permukaan yang tinggi serta tahan terhadap abrasi pada saat proses *wax-up*. (Anusavice, 2007). Model kerja dipasang *pin dowel* untuk pembuatan *die* supaya mudah di lihat pada daerah *proximal*. Syarat yang

harus diperhatikan dalam pembuatan *die* yaitu semua permukaan harus tercetak secara *detail*, dan tidak ada *bubble*, akses *margin* yang memadai serta batas *servikal* terlihat jelas. Pembuatan retensi dan *stopper* bertujuan supaya *die* stabil dan diberi basis serta digergaji sesuai dengan garis yang sudah dibuat, pada saat menggergaji harus lurus tidak boleh miring dari garis yang sudah dibuat karena kalau tidak sesuai garis maka *die* akan susah untuk dilepas dari model. Penanaman model pada articulator bertujuan supaya *oklusi*-nya tepat dan tidak berubah ubah. *Ditching* dibawah *servikal* bertujuan untuk memperjelas batas *preparasi servikal* sehingga memudahkan pada saat pelilinan. Mengulasi *die coat* 1mm diatas *servikal* gigi untuk dibuat spasi tempat semen dan supaya *servikal* tetap tertutup rapat (Shillingburg, 2012).

Proses *wax-up coping* pada bagian yang di preparasi digunakan sebagai tempat melekatnya *Unilateral castable* pada daerah *distal*. Pemasangan *Unilateral castable* pada *distal coping* malam menggunakan *parallel mandril* supaya pada saat pemasangan arahnya benar. *Unilateral castable* sendiri berfungsi sebagai *male* yang dilekatkan pada *distal coping* malam. Pemasangan *uni-box* diatas *unilateral castable* yang sudah dipasang *OT Cap*, posisi *OT Cap* menjamin stabilitas untuk *female (Unilateral castable)*. Menggabungkan *uni-box* dengan *structure* menggunakan *pettern resin*, *uni-box* dipasang dahulu diatas *unilateral castable* kemudian *uni-box* dilekatkan dengan *structure* menggunakan *pettern resin* supaya tidak berubah posisi.

Uni-Box yang sudah disambung dengan *structure* kemudian dipasang *sprue* dan dipisah dari *unilateral castable*, dan *copping* malam yang sudah disambung dengan *Unilateral castable* juga dipasang *sprue* untuk proses *investing*, *sprue* pada *Uni-Box* yang sudah di sambung dengan *structure* dan *coping* malam yang sudah disambung dengan *Unilateral castable* di taruh pada satu buntung tuang, kemudian dilakukan penanaman menggunakan bahan *phosphate bonded*. Setelah bahan tanam mengeras dilanjutkan dengan proses buang malam dan *casting* logam menggunakan NiCr dengan *casting machine* dengan bantuan *blow torch* memakai api LPG dan gas oksigen. Dilakukan *fitting* dan *grinding* menggunakan *stone* logam, kemudian dilakukan *sand blasting*. Pada saat *sand blasting* pada *copping* dengan Al₂O₃ tujuannya untuk membersihkan dan membentuk tekstur permukaan logam. Pembuatan *crowns PFM (Porcelain Fused to Metal)* pada *copping* logam dimulai dari aplikasi *slurry* dengan cara tipis-tipis dan agak ditekan supaya pori-pori logam tertutup, aplikasi *opaque* supaya warna logam tidak terlihat dengan cara mengulasi permukaan *copping* dari *incisal* ke *servikal*, setelah semua telah tertutup *opaque* dan jika dirasa masih kurang maka dilakukan penutupan *opaque* lagi.

Pada aplikasi *dentin (body) porcelain* yang dilakukan pertama kali, yakni mengulasi *die separator* pada bagian *servikal* dan pada daerah *proximal* gigi sebelahnya agar pada saat aplikasi *dentin* bahan tidak menempel pada model setelah itu aplikasi *dentin porcelain* sampai membentuk anatomi gigi kemudian bevel pada 1/3 oklusal

supaya warna *porcelain* dapat bergradasi dan dilanjutkan dengan aplikasi *enamel* dilakukan pembakaran dengan suhu awal 650°C sampai suhu akhir mencapai 929° C memakai *vacuum*.

Pembentukan anatomi menggunakan *stone* atau *diamond* jika sudah memasukkan kedalam *ultrasonic cleaner*, dan diakhiri dengan *glazing*, hingga prose *sglazing* dan bagian *male (Unilateral castable)* di pulas hingga mengkilap kemudian dikembalikan ke dokter gigi untuk dicobakan kepada penderita, apabila sudah sesuai maka pekerjaan dikembalikan lagi ke laboratorium untuk dilakukan prosedur selanjutnya. Pemasangan *female (Uni-Box)* ke *male (Unilateral castable)*, kemudian membuat galangan gigit dan melakukan penyusunan anasir gigi diatas *structure*, setelah itu dilakukan proses akrilik, kemudian dilakukan *polishing*, setelah selesai semua kemudian memasang *retentive caps* pada *Uni-box* menggunakan *Insertion tool*.

KESIMPULAN

Dapat disimpulkan bahwa pembuatan *unilateral overdenture* dengan retensi kombinasi *horizontal* dan *vertical attachment* secara laboratoris dimulai dengan pembuatan *copping* malam, pelekatan *Unilateral castable*, pemasangan *Uni-box*, penggabungan *uni-box* dengan *structure, spruing, investing, casting, fitting, polishing*, aplikasi *ceramic*, kemudian dikirim kepada dokter gigi untuk dicobakan kepada pasien, penyusunan anasir gigi, *packing akrilik*, kemudian diakhiri dengan pemasangan *retentive Caps*.

UCAPAN TERIMA KASIH

Peneliti mengucapkan terima kasih kepada semua pihak yang telah berkontribusi terhadap studi literatur ini. Penulis menyatakan tidak ada konflik kepentingan dengan pihak-pihak yang terkait dalam studi literatur ini.

DAFTAR PUSTAKA

- Anusavice, K. J. 2007. *Dental Material*. 4th ed. Tottenham: Churchill Living Stone. Pp: 15–23.
- Barclay, C. W., Walmsley, A. D. 2001. *Fixed and Removable Prosthodontic*. 2nd ed. Birmingham. Pp: 55-66.
- Carr, Mc., Givney, Brown. 2005. *Mc Cracken's Removable Partial Prosthodontics*. 11th ed. Pp: 130.
- Ceka. 2011. *Compound Extracoronary Attachment*. Available from: <http://www.cekapreciline.com>. Diakses: 20 Desember 2017.
- Compaghoni. 2013. *Combined Prosthesis with Extracoronary Castable Precision Attachments*. 4th ed. London: Wright Bristol. Pp: 74–76.
- Gupta. 2013. *Combined Prosthesis with Extracoronary Castable Precision Attachments*. Hindawi Publishing Corporation. Pp. 4
- Jain, A., Philip, P., Ariga, P. 2012. *Attachment-Retained Unilateral Distal Extension (Kennedy's Class II Modification I) Case Partial Denture*. *International Journal of Prosthodontics and Restorative Dentistry* Vol. 2(3). Pp: 101-107.
- John. 2007. *Restorative Procedures for the Practising Dentist*. Brintol, London. Pp: 144.
- Johnson, Patrick, Stokes, Wildgoose, Wood. 2011. *Basic of dental technology*. 1st ed. USA: Blackwell publishing Ltd. Pp: 1
- McCabe, J.F., Walls, A.W.G. 2008. *Applied Dental Materials*. 9th ed. Blackwell, Munksgaard. Pp: 121.
- Nayak, Karvika, Rahangdale, T., Shrivastava, S., Kotnala, Pragma. 2017. *Preventive Prosthodontics: Overdenture with Ceka Attachment: A Case Report*. *Indian Vol. 9(3)*. Pp: 3.
- Ozkan. 2012. *Attachment and their use in Removable Partial Denture*. Available from: <http://www.dentumich.edu/license>. Diakses: 10 Mei 2018.
- Pongibidan. 2013. *Inlay, crowns and bridges a clinical handbook*. 4th ed. London: Wright Bristol. Pp: 59.
- Rhein. 2014. *Technical manual for dentist and dental technicians*. USA: New Rochelle. Pp: 17.
- Savabi, Omid, Nejatidanesh, F., Yordshahian, Forough. 2013. *Retention of Implant-Supported Overdenture with Bar/Clip and Stud Attachment Design*. *Iran Vol. 39(2)*. Pp: 4.
- Sravanthi, G., Dinesh, B.N.V.K., Taruna, M., Prasad, V. 2014. *Unilateral Attachment Retained Distal Extension Removable Partial Denture*. *Nalgonda District Telangana. Indian J Dent Adv Vol. 6(4)*. Pp: 1727-1730.
- Shillingburg, H., Hobo, S., Whitsett, L., Richard, J., Brucett, S. 2012. *Fundamental of fixed prosthodontics*. 4th ed. North Kimberly Drive: Quintessence Publishing Co. Inc. Pp: 1.
- Veeraiyan, D., Ramalingam, K. 2009. *Textbook of prosthodontics*. 6th ed. New Delhi: Jaypee Brother. Pp: 4.
- Wagner. 2012. *Mahkota dan jembatan (crown and bridge prosthodontics: an illustrated handbook)*. Alih bahasa: Djaya, A. Editor: Juwono, L. Jakarta: Hipokrates. Pp: 81.
- Williams, Gareth, Thomas, Matthew, B.M., Addy, Liam D. 2014. *Precision Attachments in Partial Removable Prosthodontics: An Update for the Practitioner*. Part 1. Pp: 725–731
- Zaharia, A., Caraiane, Aureliana, et al. 2014. *Fixed Dentures Combined with Removable Dentures Retained with Extracoronary Attachments*. *Romania Vol. 1(1)*. Pp: 3.