



**OBTURATOR FABRICATION WITH MAGNET ATTACHMENT**

*TEKNIK PEMBUATAN OBTURATOR DENGAN PERLEKATAN MAGNET*

Mia Laksmi Lita Rosa\*

Department of Health, Faculty of Vocational Studies, Universitas Airlangga, Surabaya-Indonesia

**Literature Review**

*Studi Literatur*

**A B S T R A C T**

**Background:** Development of science and technology led to people having birth defects (congenital), trauma or because of there sected tumor can be made of a prosthesis. **Purpose:** To learn the technique of making obturator with magnet attachment. **Review:** Assembly of magnet in obturator can improve the stability and retention of prosthesis. **Conclusion:** The techniques of making obturator with magnetic attachment begins with making the double impression. Part defect is waxed on a master cast, and contoured wax lid was fabricated on the master cast to close the hollow obturator. The lid along with the magnetic assembly was attached to the obturator with autopolymerizing resin. Obturator is inserted in the patient and created a master cast for the fabrication of denture. Wax of master cast of denture is assembled magnet for attachment to the obturator, then flasking, wax boil-out of master cast, acrylic processing, deflasking, finishing, and polishing.

**A B S T R A K**

**Latar belakang:** Berkembangnya ilmu pengetahuan dan teknologi menyebabkan penderita yang mempunyai cacat bawaan (congenital), trauma atau karena tumor yang direseksi dapat dibuatkan suatu protesa. **Tujuan:** untuk mengetahui Teknik pembuatan obturator dengan perlekatan magnet. **Tinjauan Pustaka:** Pemasangan magnet pada obturator dapat meningkatkan stabilitas dan retensi protesa. **Kesimpulan:** Teknik pembuatan obturator dengan perlekatan magnet diawali dengan pencetakan dua tahap. Bagian defek model kerja dibuat model malam, dan dibuatkan penutup obturator. Magnet dipasang pada penutup obturator dan ditutup dengan resin akrilik self-cured. Obturator diinsersikan pada pasien dan dibuat model kerja untuk pembuatan gigi tiruan. Pada model malam gigi tiruan dipasang magnet dengan kutub yang berlawanan untuk perlekatan dengan obturator, kemudian dilakukan flasking, buang malam, processing akrilik, deflasking, finishing, dan polishing.

**A R T I C L E I N F O**

Received 11 Maret 2019  
Accepted 6 Juni 2019  
Online 31 Juli 2019

\*Korespondensi (Correspondence):  
Mia Laksmi Lita Rosa

E-mail:  
mialaksmilitarosa@gmail.com

**Keywords:**  
Obturator, Magnets, Fabrication of obturator

**Kata kunci:**  
Obturator, Magnet, Teknik pembuatan

## PENDAHULUAN

Berkembangnya ilmu pengetahuan dan teknologi menyebabkan penderita yang mempunyai cacat bawaan (*congenital*), trauma atau karena tumor yang sudah direseksi dapat dibuatkan suatu protesa. Kerusakan intraoral pada rahang atas yang paling umum biasanya terjadi pada palatum keras dan palatum lunak atau keduanya. Cacat rahang atas yang terdapat pada daerah palatum lunak atau keras dapat menyebabkan seseorang tidak percaya diri karena menimbulkan tekanan psikososial yang kurang baik dan gangguan suara pada saat berbicara. Pada kondisi ini pasien memerlukan bantuan untuk mengoreksi kelainan tersebut dengan sebuah alat yang disebut obturator (Nufa, 2012).

Protesa obturator adalah protesa yang menggantikan komponen struktural yang hilang dari lengkung rahang atas termasuk langit-langit dan struktur *dentoalveolar* yang digunakan untuk memperbaiki kemampuan berbicara, makan, minum dan aktivitas lainnya akibat cacat setelah dilakukan bedah *maxillectomy*, kelainan kongenital seperti celah palatum (Filiz, 2001).

Maksilektomi total yang melibatkan jaringan lunak dan keras dapat mengganggu fungsi secara nyata dan mengurangi estetika pada kontur wajah seperti kolapsnya bibir, gangguan bicara, dan sulit menelan (Zakaria, 2008). Tujuan pembuatan suatu protesa obturator maksilofasial adalah untuk mengembalikan fungsi, estetika, fonetik, dan memperbaiki fungsi fisiologisnya (Kharina, 2012). Obturator merupakan alat yang didesain untuk menutup suatu lubang atau celah yang terbuka (Nufa, 2012). Bila tujuan ini tercapai maka akan mempermudah penderita kembali berbaur dengan masyarakat (Kharina, 2012).

Teknik yang banyak digunakan pada pembuatan obturator yaitu salah satunya obturator konvensional. Pada obturator konvensional, obturator mudah dibuat dan harga terjangkau tapi bukan pilihan yang tepat apabila kehilangan gigi dan cacat pada rahang atas tergolong parah, obturator konvensional yang dibuat terlalu besar karena cacat yang parah akan menyulitkan pemasangan dan pelepasan, sehingga akan menjadi kendala dalam kesehatan mulut pasien oleh karena itu pada kasus cacat maksila yang parah dapat dibuatkan *moveable obturator*. *Moveable obturator* merupakan obturator yang dibuat terpisah dengan gigi tiruannya, salah satu tekniknya yaitu obturator dengan perlekatan magnet. Keunggulan dari obturator ini, penderita dapat lebih mudah melepas dan memasang obturator (Pramono, 2008).

Teknik pembuatan obturator dengan perlekatan magnet memerlukan pelatihan khusus untuk mempelajari teknik pembuatannya, agar mendapatkan hasil yang maksimal. Oleh karena itu diperlukan pengetahuan dan keterampilan mengenai teknik pembuatan obturator dengan perlekatan magnet.

## TELAAH PUSTAKA

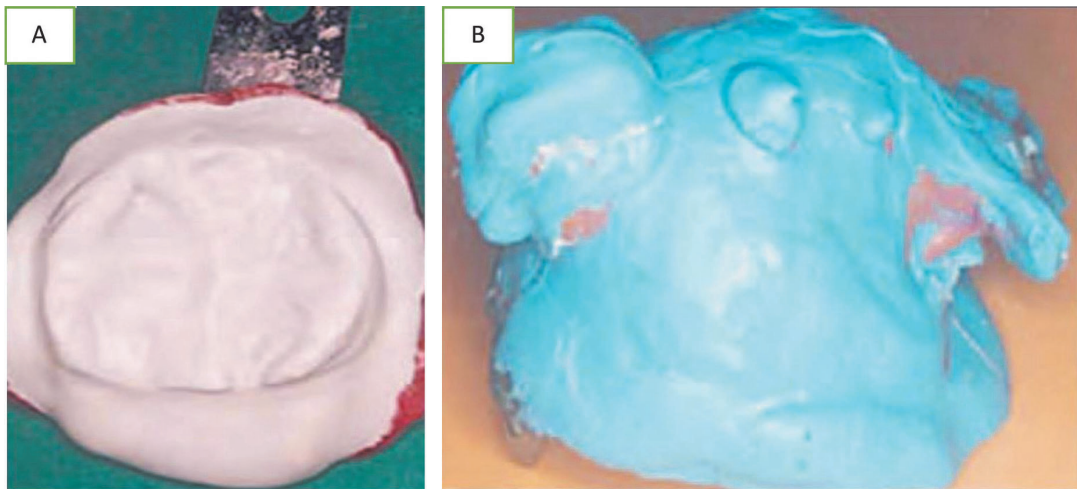
Protesa yang digunakan untuk memperbaiki kecacatan palatum disebut sebagai *maxillary obturator*. Obturator (latin: *obturare*, menghentikan) adalah sebuah *disc* atau plat, alami atau artifisial, yang digunakan untuk menutup kecacatan pada rahang atas yang disebabkan karena *cleft palate*, atau operasi pengangkatan tumor rahang atas (Suneel *et al.*, 2009).

Tujuan rehabilitasi prostetik pada pasien maksilektomi total atau sebagian adalah untuk memisahkan antara rongga mulut dan rongga hidung agar mendapatkan fungsi pengunyahan dan artikulasi yang memadai, menyangga jaringan lunak untuk mengembalikan kontur wajah dan estetika yang baik (Suneel *et al.*, 2009). Manajemen prostodontik terhadap cacat palatum dan penggunaan protesa obturator telah dilakukan selama bertahun-tahun. Ambroise Pare adalah orang pertama yang menggunakan bahan artifisial untuk menutup cacat palatum pada awal abad-15. Obturator pada awalnya digunakan untuk menutup cacat kongenital daripada cacat yang didapat. Claude Martin menggunakan *surgical obturator* pada 1875, dan Steadman menggunakan protesa resin akrilik untuk menutup cacat akibat maksilektomi pada 1956 (Suneel *et al.*, 2009).

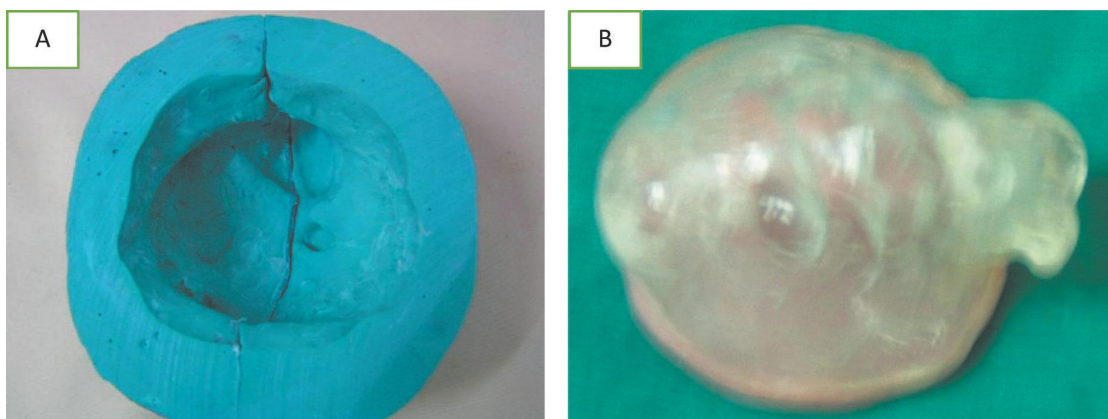
Dalam pembuatan obturator harus memiliki retensi, stabilitas, dan *support* yang baik. Obturator dapat bergerak karena tekanan pengunyahan, dan bergerak ke bawah tanpa kontak oklusal apabila obturator tidak stabil. Retensi adalah daya tahan gigi tiruan terhadap gaya yang menyebabkan pergerakan ke arah yang berlawanan dengan arah pemasangannya. Retensi merupakan kemampuan gigi tiruan untuk tahan terhadap gaya gravitasi, sifat adhesi makanan, dan gaya-gaya yang berhubungan dengan pembukaan rahang, sehingga akan menghasilkan gigi tiruan tetap pada posisinya di dalam rongga mulut (Suneel *et al.*, 2009).

Stabilitas adalah kemampuan gigi tiruan untuk tetap stabil atau konstan pada posisinya saat digunakan. Stabilitas mengacu pada suatu tahanan untuk melawan pergerakan horizontal dan tekanan yang cenderung akan mengubah kedudukan basis gigi tiruan dan pondasi pendukungnya pada arah horizontal atau rotasi. Daya tahan protesa bergantung pada jumlah dan posisi gigi yang menjadi retensi, ukuran dan bentuk cacat, jumlah dan kontur tepi palatal yang tersisa, ketinggian *alveolar ridge* yang tersisa, ukuran, kontur, dan tepi cacat mukosa, dan adanya *undercut* (Suneel *et al.*, 2009). *Support* merupakan kemampuan jaringan yang tersisa untuk menahan protesa tetap pada tempatnya, *support* diperlukan untuk menahan protesa terhadap gerakan vertikal maupun gerakan-gerakan lain (Shay, 1997)

Pencetakan tahap pertama dilakukan dibagian lengkung rahang atas untuk pembuatan *individual tray*, cetakan tahap kedua menggunakan *individual tray* untuk mencetak bagian cacat untuk mendapatkan model kerja obturator (gambar 1).



**Gambar 1.** A. Pencetakan awal lengkung rahang atas, B. Cetakan tahap kedua yang di cor dengan gips keras (Pramono, 2008)



**Gambar 2.** A. Cetakan model kerja yang disatukan setelah digergaji. B. Protosa obturator dan penutup (Pramono, 2008).

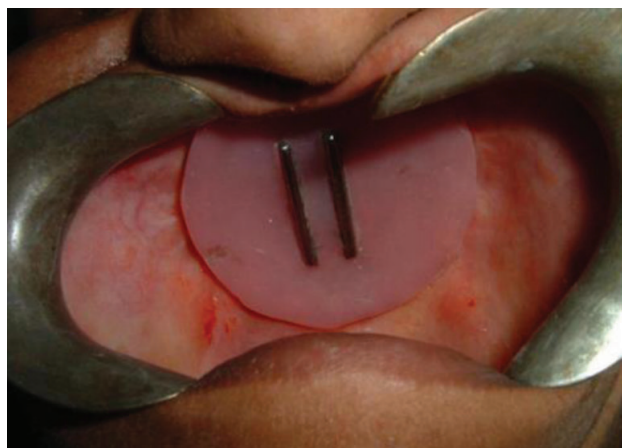
Proses pembuatan obturator:

1. Model kerja dipotong dari cetakan menggunakan gergaji, kemudian disatukan kembali untuk mendapat model kerja yang utuh (gambar 2A).
2. Model kerja diblok dengan malam model pada bagian *undercut*.
3. Kemudian bagian cacat dibuat model malam dengan ketebalan minimum 3 mm agar obturator lebih rigid.
4. Setelah obturator malam selesai dibuat kemudian dibuatkan penutup obturator dari malam.
5. Setelah model malam obturator dan penutup selesai dibuat, dilakukan *flasking*, dan buang malam.
6. Kemudian prosesing akrilik menggunakan resin akrilik *heat-cured*. Dilanjutkan dengan *deflasking*, *finishing*, *polishing*.
7. Protosa obturator dan penutup setelah finishing dan polishing (gambar 2B).
8. Dilakukan pasang coba pertama pada pasien.

Magnet pada obturator ini menggunakan magnet jenis *neodymium-iron-boron* (Nd-Fe-B). Magnet

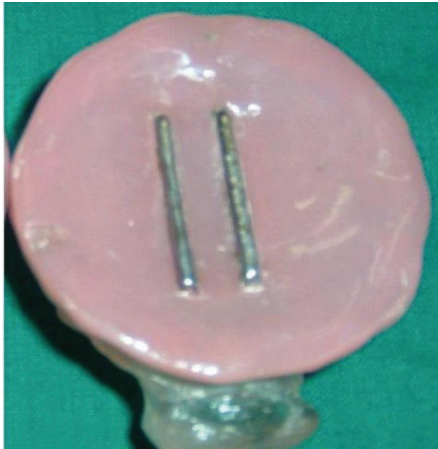ditempatkan dalam dua plat karbon Martensitic steel (plat baja anti karat).

1. Magnet dipasang pada penutup obturator yang terletak pada daerah *fitting surface* (cacat), dan dapat dilihat pada rahang atas pasien pada waktu pasien membuka mulut (gambar 3).



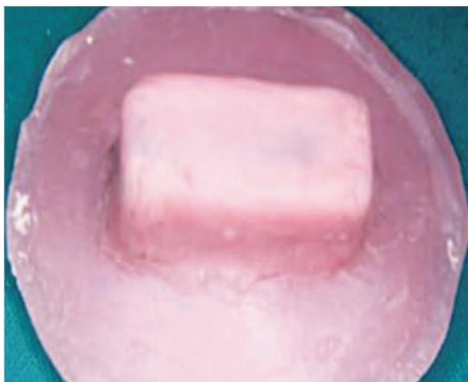**Gambar 3.** Magnet pada penutup Obturator (Pramono, 2008).

- Hanya bagian ujung magnet yang menonjol pada permukaan luar penutup akrilik (gambar 4).



**Gambar 4.** Bagian ujung magnet yang menonjol pada permukaan luar penutup akrilik (Pramono, 2008).

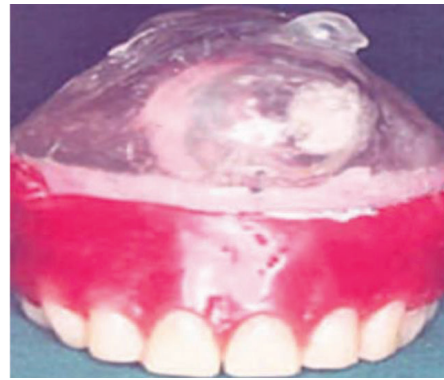
- Kemudian magnet ditutup dengan resin akrilik *self-cured* (gambar 5).



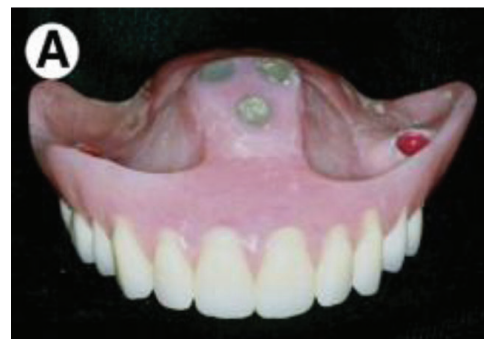**Gambar 5.** Pemasangan akrilik penutup pada bagian magnet (Pramono, 2008).

Pada proses pembuatan gigi tiruan, obturator diinsersikan pada pasien untuk dilakukan pencetakan yang menghasilkan model kerja untuk pembuatan gigi tiruan.

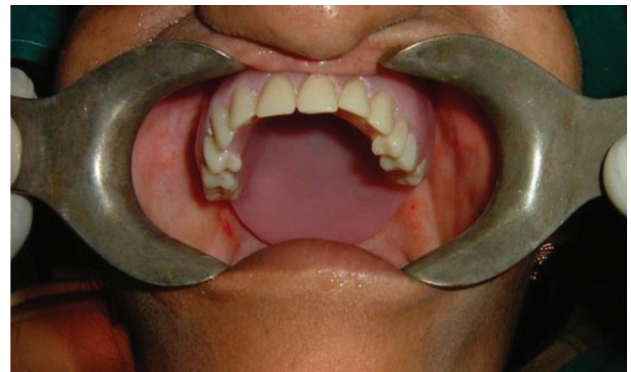- Pada pembuatan gigi tiruan, dilakukan seperti pembuatan pada umumnya.
- Pada model malam dipasang magnet dengan kutub yang berlawanan untuk perlekatan dengan obturator.
- Setelah model malam selesai, model malam dipasang pada obturator kemudian dilakukan pasang coba ketiga (gambar 6) dan dilakukan penyusunan gigi.
- Lakukan *flasking*, buang malam, *processing* akrilik dengan resin akrilik *heat-cured*, *deflasking*, *finishing*, dan *polishing*.
- Gigi tiruan dengan magnet yang sudah selesai dipulas (gambar 7).
- Pasien juga diberikan instruksi mengenai pemasangan, pelepasan, dan perawatan obturator pada waktu (gambar 8).



**Gambar 6.** Model malam yang telah dipasang pada obturator (Pramono, 2008).



**Gambar 7.** Gigi tiruan dengan magnet yang sudah selesai dipulas (Pramono, 2008).



**Gambar 8.** Protesa yang telah selesai (Pramono, 2008).

## PEMBAHASAN

Defek rahang atas yang terdapat pada daerah palatum dapat menyebabkan seseorang tidak percaya diri karena menimbulkan gangguan suara pada saat berbicara. Pada kondisi ini pasien memerlukan bantuan untuk mengoreksi kelainan tersebut dengan sebuah alat yang disebut obturator. Tujuan rehabilitasi prostetik pada pasien maksiletomi total atau sebagian adalah untuk memisahkan antara rongga mulut dan rongga hidung agar mendapatkan fungsi pengunyahan dan artikulasi yang memadai, menyangga jaringan lunak untuk mengembalikan kontur wajah dan estetik yang baik.

Magnet diartikan sebagai suatu logam yang dapat menarik logam lain. Segala jenis bahan yang dapat ditarik oleh magnet disebut magnetik. Bahan magnetik yang sangat kuat disebut feromagnetik, termasuk dalam jenis ini adalah besi, baja, aluminium, nikel, cobalt, dan *alloy* dari bahan-bahan tersebut. Bahan magnetik lain yang sangat lemah disebut paramagnetik atau non-magnetik. Magnet sebagai alat retensi telah banyak digunakan dalam bidang prostodontik, komponen alat retensi magnet memiliki kekuatan retensi berdasarkan pada daya tarik menarik antara dua kutub yang berlawanan (Alfrina, 2005).

Keunggulan obturator dengan retensi magnet ini adalah mudah dipasang dan dilepas oleh pasien karena obturator dan gigi tiruan dibuat secara terpisah atau disebut *movable obturator*, dengan *movable obturator* penderita dapat melepas gigi tiruan dan obturator sendiri-sendiri. Kesukaran untuk melepas sendiri suatu protesa oleh pasien dapat menjadi kendala dalam menjaga kesehatan mulut pasien. Penderita tidak bisa setiap saat membersihkan sendiri protesa tersebut. Protosa yang digunakan di dalam mulut mudah sekali menjadi media tempat melekatnya sisa-sisa makanan pada basis suatu obturator sehingga menyebabkan terganggunya ekosistem dalam mulut yang berakibat *oral hygiene* pasien menjadi buruk. Keadaan semakin buruk bila penderita tidak dapat menjaga kebersihan dalam mulutnya karena mengalami kesulitan dalam melepas protesanya (Kharina, 2012).

## KESIMPULAN

Teknik pembuatan obturator dengan perlekatan magnet diawali dengan pencetakan dua tahap. Bagian defek model kerja dibuat model malam, dan dibuatkan penutup obturator. Magnet dipasang pada penutup obturator dan ditutup dengan resin akrilik *self-cured*. Obturator diinsersikan pada pasien dan dibuat model kerja untuk pembuatan gigi tiruan. Pada model malam gigi tiruan dipasang magnet dengan kutub yang berlawanan untuk perlekatan dengan obturator, kemudian dilakukan *flasking*, buang malam, *processing* akrilik, *deflasking*, *finishing*, dan *polishing*

## UCAPAN TERIMA KASIH

Penulis mengucapkan terima kasih kepada semua pihak yang telah berkontribusi terhadap studi literatur ini. Penulis menyatakan tidak ada konflik kepentingan dengan pihak-pihak yang terkait dalam studi literatur ini.

## DAFTAR PUSTAKA

- Alfrina. 2005. Gigi Tiruan Sebagian Lepas Seksional yang Dihubungkan dengan Obturator Menggunakan Magnet pada cacat Maksila disertai Gerong yang Parah. Medan: Fakultas Kedokteran Gigi Universitas Sumatera Utara.
- Filiz, Keyf. 2001 Review Obturator Prosthesisfor Hemimaxillectomy patients. *Journal of Oral Rehabilitation* Vol. 28 Pp. 821-829.
- Kharina, Windha. 2012. Perbedaan Pemakaian Protosa Obturator Resin Akrilik dan *Thermoplastic Nylon* terhadap Hasil Kunyah pada Penderita Klas II Aramany Pasca *Hemimaxillotomy*. Thesis. Yogyakarta: Fakultas Kedokteran Gigi Universitas Gadjah Mada.
- Nufa. 2012. Prosedur Pembuatan Obturator Bergigi Palatal Lift Dengan Basis *Framework* Pada Kasus *Cleft Palate* Dibagian Posterior. Available from: <http://www.tonysisma.blogspot.com>. Assecced at: Januari 2013.
- Pramono, Samdharu. 2008. Rekonstruksi Defek Septum Nasal, Celah Palatum dan Bibir Menggunakan Overlay Obturator Magnet Connector-Maxillofacial Prosthesis. *Majalah Ilmiah Kedokteran Gigi* Vol. 23(4). Pp. 181-6.
- Shay, Kenneth. 1997. The Complete Denture Prosthesis: Clinical and Laboratory Applications-Baseline Data and Prognostic Indicators. Available from: <https://dentalcare.com>. Continuing Education Course. Accessed at: January 2013.
- Suneel, N., Kumar. 2009. Prosthetic Rehabilitation of a Complete Bilateral Maxillectomy Patient. *Australian Journal of Basic and Applied Sciences* Vol. 3(2). Pp. 424-431.
- Zakaria. 2008. Rekonstruksi Defek Septum Nasal, Celah Palatum dan Bibir Menggunakan Overlay Obturator Magnet Connector-Maxillofacial Prosthesis. Medan: Fakultas Kedokteran Gigi Universitas Sumatera Utara.