



## COMPARISON BETWEEN REMOVABLE AND FIXED ORTHODONTIC RETAINERS

### PERBANDINGAN PERANTI RETENSI ORTODONTI LEPASAN DAN CEKAT

Literature Review  
Studi Literatur

Sianiwati Goenhartha<sup>1\*</sup>, Elly Rusdiana<sup>1</sup>, Ida Nurul Khairyyah<sup>2</sup>

<sup>1</sup> Department of Health, Faculty of Vocational Education, Universitas Airlangga, Surabaya-Indonesia

<sup>2</sup> Student of Dental Health Technician, Department of Health, Faculty of Vocational Education, Universitas Airlangga, Surabaya-Indonesia

#### ABSTRACT

**Background:** There are two kinds of retainers: removable retainer and fixed retainer. Removable retainer is an orthodontic retainer which can be inserted and removed by the patient, whereas fixed retainer is bonded permanently on teeth, it cannot be removed by the patient. It is important to know which retainer that most effective based on the existing case. **Purpose:** To identify the comparison between removable and fixed retainers in orthodontic treatment. **Review:** Hawley retainer, Beggs retainer, clip on retainer, Kesling's tooth positioners and invisible retainer are removable retainers whereas fixed retainers include banded retainer, bonded retainer and band & spur type retainer. Comparison between removable and fix retainer can be evaluated from several aspects such as: cost, aesthetics, fabrication process, durability, occlusion, hygiene and convenience of use. **Conclusion:** Whether removable or fixed retainers can be effectively used to prevent relapse post orthodontic treatment depending on the existing case.

#### ABSTRAK

**Latar Belakang:** Peranti retensi ada dua jenis yaitu peranti retensi lepasan dan peranti retensi cekat. Peranti retensi lepasan merupakan peranti retensi ortodonti yang dapat dipasang dan dilepas oleh pasien sendiri sedangkan peranti retensi cekat adalah peranti yang dicitokan pada gigi secara permanen sehingga tidak dapat dilepas oleh pasien. Dengan bervariasinya peranti retensi yang tersedia maka perlu pemilihan peranti retensi yang dianggap paling efektif untuk kasus yang dihadapi. **Tujuan:** Untuk mengetahui perbandingan antara peranti retensi lepasan dan peranti retensi cekat dalam mempertahankan posisi gigi setelah perawatan ortodonti. **Tinjauan Pustaka:** Macam-macam peranti retensi lepasan diantaranya adalah, peranti retensi Hawley, peranti retensi Begg, peranti retensi clip-on, Kesling's tooth positioner, dan invisible retainers. Sedangkan yang termasuk peranti retensi cekat diantaranya adalah: banded retainer, bonded retainer, dan band & spur type. Untuk membandingkan antara peranti retensi lepasan dan cekat dapat ditinjau dari beberapa aspek di antaranya adalah: biaya, estetika, proses pembuatan, kemampuan menahan gigi, daya tahan, oklusi, kemudahan menjaga kebersihan dan kenyamanan penggunaan. **Kesimpulan:** Baik peranti retensi lepasan maupun peranti retensi cekat efektif jika digunakan sesuai kasus yang ada, dan berfungsi untuk mencegah terjadinya relaps pasca perawatan ortodonti.

#### ARTICLE INFO

Received 6 Agustus 2017  
Accepted 29 September 2017  
Available online 6 November 2017

\* Correspondence (Korespondensi):  
Sianiwati Goenhartha

E-mail:  
sianiwati.goenhartha@yahoo.co.id.

**Keywords:**  
Orthodontic retainers, removable  
retainer, fixed retainer

**Kata kunci:**  
Peranti retensi ortodonti, peranti  
retensi lepasan, peranti retensi  
cekat.

## PENDAHULUAN

Menurut The British Society of Orthodontics tahun 1922, ortodonsia adalah ilmu yang mempelajari pertumbuhan dan perkembangan rahang, muka dan tubuh pada umumnya yang dapat memengaruhi kedudukan gigi. Ortodonsia juga mempelajari perawatan terhadap gangguan perkembangan dan kebiasaan jelek serta upaya mempertahankan gigi pada posisi hasil koreksi sesudah peranti aktif dilepas. Perawatan ortodonti merupakan perawatan gigi yang akhir-akhir ini semakin populer di masyarakat baik anak-anak, remaja maupun orang dewasa. Pada umumnya, mereka datang dengan keinginan untuk meratakan susunan gigi geligi sehingga lebih menarik dan harmonis untuk mendukung penampilan dan kepercayaan diri. Perawatan ortodonti adalah prosedur jangka panjang yang bertujuan mendapatkan oklusi yang baik tanpa rotasi gigi dan diastema (Alawiyah dan Sianita, 2012).

Menurut Proffit (Proffit dan Fields, 2013), meskipun pasien merasa bahwa perawatan telah selesai ketika peranti dilepas, namun gigi mungkin masih dalam posisi belum stabil sehingga tekanan dari jaringan lunak di sekitarnya yang terus-menerus dapat menghasilkan kecenderungan terjadinya relaps. Oleh karena itu, setelah perawatan ortodonti selesai, hasil perawatan perlu dipertahankan agar tidak kembali ke posisi semuladengan memakai peranti retensi (Goenharto dan Rusdiana, 2015). Dalam bidang ortodonti, retensi merupakan aspek yang paling penting karena merupakan fase perawatan yang mencoba untuk menjaga gigi di posisi yang baik setelah perawatan ortodonti. Fase retensi biasanya diperlukan karena gigi cenderung memiliki sifat kembali ke posisi sebelumnya.

Retensi dapat dicapai dengan berbagai peranti yang dapat diklasifikasikan menjadi 2 yaitu peranti retensi lepasan dan peranti retensi permanen/cekat. Selain itu, peranti retensi juga diklasifikasikan dalam peranti retensi yang terlihat dan tak terlihat.<sup>4</sup> Peranti retensi lepasan merupakan peranti retensi ortodonti yang dapat dipasang dan dilepas oleh pasien sendiri sedangkan peranti retensi cekat adalah peranti yang dicitokatkan pada gigi secara permanen sehingga tidak dapat dilepas oleh pasien. Dengan bervariasinya peranti retensi yang tersedia maka perlu dibandingkan agar dapat memilih peranti retensi yang dianggap paling efektif untuk kasus yang dihadapi. Tujuan penulisan ini adalah untuk mengetahui perbandingan antara peranti retensi ortodonti lepasan dan cekat dalam mempertahankan posisi gigi setelah perawatan ortodonti.

## TELAAH PUSTAKA

Menurut Sulandjari (2008) tujuan perawatan ortodonti adalah untuk mencegah terjadinya keadaan abnormal dari bentuk muka yang disebabkan oleh kelainan rahang dan gigi. Perawatan ortodonti juga

memiliki berbagai tujuan lain, diantaranya memperbaiki fungsi pengunyahan, meningkatkan daya tahan gigi terhadap terjadinya karies karena terkoreksinya kondisi gigi berdesakan yang rentan terjadinya impaksi makanan, menghindarkan terjadinya kerusakan jaringan periodontal, serta memperbaiki fungsi bicara.

Perawatan ortodonti yang dilakukan sejak dini akan mencegah perawatan ortodonti yang kompleks pada usia lanjut (Alawiyah dan Sianita, 2012). Perawatan ortodonti berfungsi untuk memperbaiki persendian temporo mandibula yang abnormal dalam penggunaannya untuk mengunyah. Perawatan ortodonti juga dapat memperbaiki sistem pernapasan yang abnormal dari segi perkembangan gigi. Selain itu perawatan ortodonti dapat meningkatkan rasa percaya diri pada pasien yang melakukan perawatan.

Menurut Sulandjari (2008), perawatan ortodonti dibagi dalam 2 periode: periode aktif dan pasif. Periode aktif adalah periode di mana digunakan tekanan mekanis dari suatu peranti ortodonti untuk memperbaiki gigi-gigi yang malposisi. Periode pasif yaitu periode perawatan setelah periode aktif selesai, dengan tujuan untuk mempertahankan kedudukan gigi-gigi yang telah dikoreksi agar tidak kembali ke posisi semula.

Periode retensi merupakan periode yang penting dalam keseluruhan perawatan ortodonti (Suliaman and Hashim, 2006). Hampir semua kasus memerlukan peranti retensi, kecuali beberapa kasus tertentu, misalnya gigitan terbalik anterior satu atau dua gigi. Pada kasus tersebut, apabila gigitan terbalik telah terkoreksi maka tidak diperlukan peranti retensi karena gigi akan tertahan oleh antagonisnya sehingga tidak mungkin kembali ke posisinya yang semula. Kasus maloklusi yang lain baik yang dirawat dengan peranti cekat maupun lepasan, umumnya membutuhkan peranti retensi untuk mendapatkan stabilisasi jangka panjang baik dental, skeletal maupun muskular (Goenharto dan Rusdiana, 2015). Ada beberapa hal yang perlu diperhatikan tentang peranti retensi yaitu peranti retensi tidak menekan gigi selama pemakaian, bersifat *rigid*, bisa menahan posisi gigi pada tempatnya yang baru dan tidak mengganggu aktivitas fungsional (Iswari, 2012).

Menurut Alam (2012) klasifikasi peranti retensi ada 2 yaitu peranti retensi lepasan dan peranti retensi cekat. Peranti retensi cekat melekat secara permanen pada gigi dan tidak dapat dilepas oleh pasien. Peranti retensi lepasan merupakan alat pasif yang dapat dilepas dan dipasang oleh pasien sendiri. Untuk itu kedisiplinan pasien dalam memakai peranti sangat menentukan keberhasilan alat ini (Iswari, 2012).

Peranti retensi lepasan diantaranya adalah: peranti retensi Hawley, peranti retensi *Begg*, peranti retensi *clip-on*, *Kesling's tooth positioner*, dan *invisible retainers*. Peranti retensi Hawley merupakan peranti yang umum digunakan yang dirancang sejak tahun 1920, merupakan peranti retensi yang lebih dulu dikenal dan mempunyai beberapa desain dan bentuk. Peranti retensi Hawley

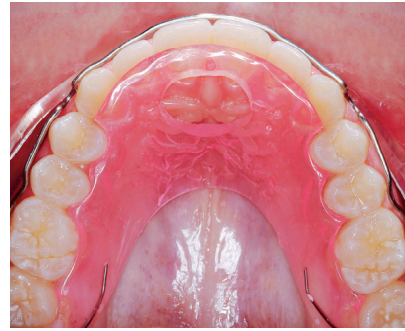
umumnya terdiri atas cengkeram Adams, busur labial, dan lempeng akrilik. Busur dalam peranti retensi Hawley dapat diaktifkan untuk menggerakkan gigi yang protrusi ke palatal bila masih ada ruangan, sedangkan lempeng akriliknya dapat ditambah peninggian gigit anterior untuk mencegah terjadinya relaps pada kasus gigitan dalam.

Variasi peranti retensi Hawley diantaranya dengan menambahkan akrilik pada busur labial untuk mencegah gigi yang rotasi relaps (Gambar 1). Busur labial dapat dimodifikasi menjadi busur dengan lup U terbalik, sehingga dapat menahan kaninus dan mencegah terjadinya relaps gigi kaninus. Selain cengkeram Adams, komponen retensi dapat juga menggunakan *ball clasp* (lihat Gambar 1).

Peranti retensi dari bahan akrilik yang lain adalah peranti retensi *wraparound* atau peranti retensi *Begg* (Gambar 2). Peranti ini berupa busur kontinyu dengan lup untuk *adjustment* sehingga tidak perlu ada cengkeram pada gigi molar. Peranti retensi ini sering dipakai pada kasus pencabutan *premolar*. Busur bagian bukal menyusuri kontur bukal insisif, kaninus, premolar dan kontur servikal molar, menyatukan semua gigi yang ada untuk mencegah sisi pencabutan terbuka kembali. Peranti retensi *Begg* terdiri dari kawat yang mengelilingi permukaan bukal gigi, desain demikian diyakini dapat menahan gigi secara lebih baik dalam posisinya, khususnya pada kasus dengan gangguan jaringan periodontal yang membutuhkan *splinting* gigi (Farmasyanti, 2012).

Peranti retensi *wraparound* menggunakan kawat baja nikkarat berdiameter 0,9 mm untuk busur yang diteruskan sampai ke distal mengikuti kontur molar pertama dan molar kedua. Dengan menggunakan busur ini diharapkan semua gigi mulai molar kedua sisi kanan sampai sisi kiri tidak berubah tempatnya dan tidak ada kawat yang melewati antar proksimal gigi-gigi sehingga tidak mengganggu oklusi (Rahardjo, 2009).

Peranti retensi lepasan yang lain adalah *tooth positioner* yang dirancang oleh H.D Kesling pada tahun 1945. Peranti ini terbuat dari karet termoplastik, meliputi bagian oklusal dan mencakup mahkota klinis

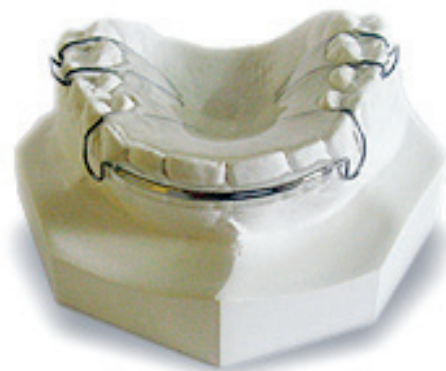
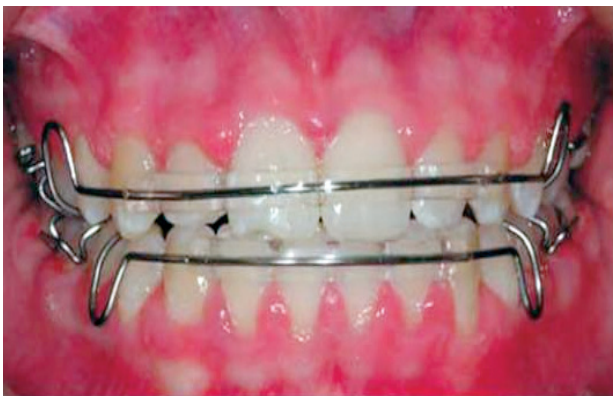
**Gambar 2.** Peranti retensi *wraparound* (Reddy et al., 2010)

di bagian bukal maupun lingual gigi dan sebagian kecil dari ginggiva. Peranti retensi ini baik digunakan untuk tujuan umum maupun secara khusus. *Kesling's tooth positioner* peranti retensi baik dipakai dalam keadaan khusus, misalnya pada kasus klas III. Peranti ini tidak perlu diaktivasi setiap waktu dan tahan lama (Alam, 2012).

Peranti retensi ini kurang baik, karena membuat pasien sulit untuk berbicara dan resiko terjadinya masalah pada sendi temporo mandibular (Iswari, 2012). Masalah utama dengan positioner sebagai retensi adalah: tidak menahan penyimpangan gigi insisif, rotasi, dan overbite yang cenderung meningkat setelah pemakaian *Kesling's tooth positioned*. Karena berbentuk besar dan menyatu antara rahang atas dan rahang bawah, pasien sering mengalami kesulitan untuk memakai secara terus menerus (Reddy et al., 2010)

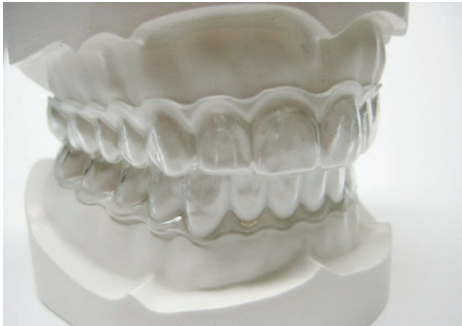Selain itu juga terdapat peranti retensi *clip-on* yang terbuat dari kawat berupa *frame work* yang menelusuri melalui bagian labial gigi insisif kemudian kawat melewati gigi kaninus dan premolar dilanjutkan ke permukaan lingual. Peranti retensi ini berguna untuk mengoreksi rotasi yang sering terlihat di daerah anterior rahang bawah (Alam, 2012). Pasien yang sensitif dan sulit menyesuaikan peranti dengan plat penuh sampai ke daerah posterior dapat memilih peranti retensi *clip-on*, karena peranti ini kecil, tidak meluas ke daerah posterior (Alawiyah dan Sianita, 2012). Peranti retensi ini lebih mudah untuk menjaga kebersihan mulut karena dapat dengan mudah dibersihkan (Bennet et al., 2001).



**Gambar 1.** Modifikasi peranti retensi Hawley (Mitchell, 2013)



*Invisible retainers* diperkenalkan pertama kali oleh Robert Ponitz dari Michigan. Peranti ini cukup efektif untuk mempertahankan posisi apikal gigi insisif dan gigi rotasi yang sudah terkoreksi. Peranti dibuat melingkupi keseluruhan lengkung geligi. Umumnya *invisible retainers* atau yang biasa disebut *clear retainer* dibuat dari selembar bahan semacam plastik yang dipanaskan dan dipres pada permukaan model kerja (Gambar 3).



**Gambar 3.** *Clear retainer* (Iswari, 2012)

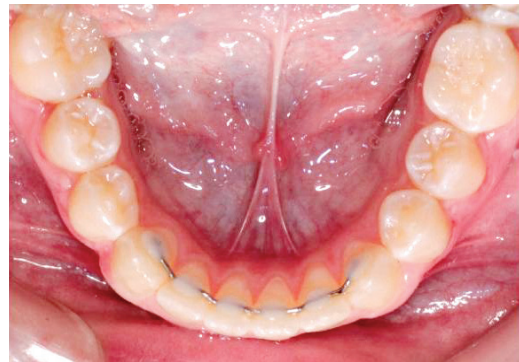Retensi didapat dari *undercut* di bawah titik kontak. *Invisible retainers* biasanya hanya dipakai 24 jam sehari selama dua hari pertama dan sesudahnya itu dipakai malam hari saja. Peranti ini dapat bersifat aktif apabila dilakukan sedikit reposisi gigi pada model kerja (Tamilkkumar et al., 2013), sedangkan ketahanan peranti biasanya hanya sekitar 8–12 bulan (Alam, 2012).

Peranti retensi *fixed bonded* di antaranya adalah: *banded retainer*, *bonded retainer*, dan *band & spur type*. Peranti ini digunakan untuk pemakaian jangka panjang, misalnya bila dikhawatirkan insisivi yang tadinya rotasi akan kembali ke posisi semula atau pada pasien yang mempunyai kelainan jaringan periodontal. Karena berupa peranti cekat, peranti ini tidak tergantung pada kepatuhan pasien untuk memakai perantinya (Rahardjo, 2009).

Peranti retensi *banded canine to canine* biasanya digunakan pada regio anterior bawah. Pada gigi kaninus dipasang *band* dan kedua kaninus dihubungkan dengan kawat tebal yang dibentuk mengikuti aspek lingual gigi dan disolder pada *band* gigi kaninus. Band yang terpasang di gigi kaninus sering menyebabkan kebersihan rongga mulut menjadi buruk dan tidak estetik (Proffit and Fields, 2013).

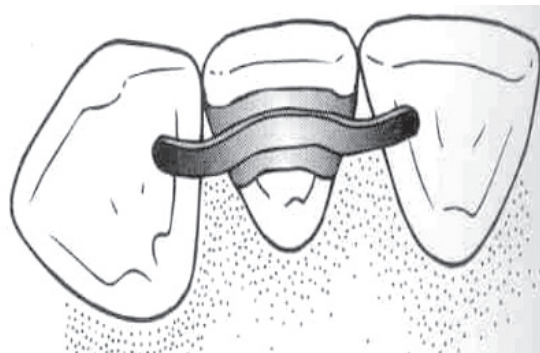
Seringkali pasien menginginkan peranti retensi yang tidak terlihat. Salah satu solusi adalah dengan memakai *bonded lingual retainer* (BLR) (Gambar 4). BLR adalah sebuah peranti retensi cekat di daerah lingual dirancang supaya mudah, akurat, dan memiliki daya tahan. BLR berupa kawat busur yang dicitokan pada bagian lingual gigi, yang paling sering pada lingual 6 gigi anterior. Kawat untuk BLR haruslah benar-benar pasif dan dipasang dengan tepat karena adanya tekanan yang tidak diinginkan akan menimbulkan kegagalan fase retensi.

Ada 2 macam kawat busur yang digunakan untuk BLR yaitu buatan pabrik dan dibuat sendiri yang disesuaikan dengan geligi pasien. Retensi jenis ini jarang menimbulkan keluhan, tetapi kadang-kadang juga dapat menyebabkan kerusakan biologis. Ditemukan 4 tahun setelah perawatan ortodonti, peranti retensi *lingual* yang patah bisa mengakibatkan torsi akar ke bukal, sehingga apeks gigi bagian bukal hampir keluar dari tulang (Yanes et al., 2008) Kegagalan peranti retensi cekat dapat berupa relaps ringan yang disebabkan oleh fraktur pada komposit maupun kawat dan ketidakmampuan menahan posisi gigi (Cerny et al., 2010).



**Gambar 4.** *Bonded Lingual Retainer* (Goenharto dan Rusdiana, 2015)

Peranti retensi *Band and Spurs* (Gambar 5) digunakan setelah satu gigi mengalami koreksi rotasi atau perpindahan *labiolingual* dari perawatan ortodonti. Gigi yang telah digerakkan diberi *band* dan *spur* disolderkan pada *band* sehingga *overlap* dengan gigi sebelahnya (Alam, 2012).



**Gambar 5.** Peranti retensi *Band and Spurs* (Alam, 2012).

## PEMBAHASAN

Terdapat dua jenis peranti retensi yang bisa digunakan dalam perawatan ortodonti, yaitu peranti retensi lepasan dan peranti retensi cekat. Untuk membandingkan antara peranti retensi lepasan dan cekat dapat ditinjau dari beberapa aspek di antaranya adalah: biaya, estetik, proses pembuatan, kemampuan menahan gigi, daya tahan, oklusi, kemudahan menjaga kebersihan

dan kenyamanan penggunaan. Dari aspek biaya, peranti retensi cekat relatif lebih mahal dibandingkan peranti retensi lepasan. Peranti retensi lepasan memerlukan biaya pembuatan di laboratorium gigi. Peranti retensi cekat dapat dibuat sendiri oleh dokter gigi, dibuat di laboratorium gigi atau membeli buatan pabrik. Selain biaya pembuatan, peranti retensi cekat juga memerlukan tambahan biaya untuk bahan adesif, dan peralatan yang diperlukan saat insersi.

Jika dilihat dari aspek estetik, peranti retensi cekat unggul dari peranti retensi lepasan karena desain peranti cekat berupa kawat pada daerah lingual sehingga tidak terlihat (Komatsu *et al.*, 2012). Jenis peranti retensi cekat dengan *band* yang terlihat di daerah bukal akan memengaruhi estetik sehingga peranti retensi *banded canine to canine* dan peranti retensi *band and spurs* sudah jarang digunakan dan tidak banyak data klinis yang tersedia untuk mendukung penggunaannya (Vignesh and Felicita, 2015). Pada peranti retensi lepasan jenis Hawley, busur labial masih terlihat meskipun hanya berupa satu kawat lurus. Selain itu untuk menghasilkan estetik yang lebih bagus busur labial diletakkan lebih ke servikal sehingga meminimalkan terlihatnya kawat. Jika terdapat penambahan akrilik pada busur labial peranti retensi Hawley, *clear* akrilik digunakan untuk mendapatkan estetik yang lebih baik. Dalam hal ini, peranti lepasan jenis *clear retainer* lebih memenuhi faktor estetik karena tampak transparan.

Pada aspek pembuatan, kawat busur peranti retensi cekat dapat dibuat oleh teknisi laboratorium, dibuat sendiri disesuaikan dengan geligi pasien, atau membeli buatan pabrik. Kawat busur peranti retensi cekat yang buatan sendiri umumnya dari kawat berpilin/*twisted wire* (Yanes *et al.*, 2008). Pembuatan peranti retensi lepasan umumnya dilakukan oleh teknisi gigi. Dokter gigi hanya perlu mengirimkan model kerja ke laboratorium gigi. Dari berbagai peranti retensi lepasan yang paling banyak digunakan adalah jenis peranti retensi Hawley karena mempunyai bentuk sederhana dan mudah dibuat karena terdiri dari cengkeram Adams, busur labial, dan plat akrilik (Jaderberg *et al.*, 2012).

Pada saat insersi, kawat busur pada peranti retensi cekat dilekatkan dengan semen berbahan adesif pada gigi sehingga cukup rumit dan memerlukan waktu untuk mengerjakannya. Sedangkan peranti retensi lepasan yang diterima dari laboratorium gigi, relatif mudah baik saat insersi maupun *adjustment*, sehingga membutuhkan waktu yang lebih singkat.

Pada aspek daya tahan, peranti retensi lepasan lebih sering hilang karena pasien tidak disiplin saat pemakaian dan lupa meletakkan, sehingga dianjurkan untuk selalu ditaruh di wadah dengan warna yang cukup menyolok (*eye catching*) apabila sedang tidak dipakai (Goenhartha dan Rusdiana, 2015).

Selain itu peranti retensi dapat rusak karena ada kawat atau plat akrilik yang patah. *Clear* retainer relatif kurang kuat sehingga sebaiknya tidak dipakai saat makan. Peranti retensi cekat yang telah dicekatkan

secara permanen sehingga tidak mudah lepas sehingga lebih bisa tahan lama. Meskipun demikian dapat terjadi fraktur pada kawat busur maupun bahan adesifnya (Cerny *et al.*, 2010). Peranti retensi cekat jika digunakan pada rahang atas sering terjadi kegagalan karena peranti retensi berada pada daerah lingual anterior rahang atas sehingga sering mendapatkan tekanan dari gigi anterior rahang bawah pada saat oklusi. Mayoritas fraktur pada peranti retensi cekat terjadi pada bulan 3 sampai 6 bulan pertama setelah insersi (Segner, 2000).

Dari aspek kemampuan menahan gigi, (Cerny, 2010) dalam studi kasus retrospektif menyatakan bahwa peranti retensi cekat lebih efektif mempertahankan posisi yang dicapai setelah perawatan ortodonti bahkan sampai 15 tahun. Relaps kurang dari 1 mm dijumpai pada 89% kasus, dan kurang dari 3 mm pada 11% kasus. Sebaliknya, hanya 7% dari pasien yang memakai peranti retensi lepasan menunjukkan *relaps* kurang dari 1mm, dan 40% *relaps* kurang dari 3 mm.

Aspek oklusi sangat penting untuk diperhatikan. Pada penelitian Sari *et al.*, (2009) ditemukan kontak oklusal pada daerah posterior meningkat secara signifikan pada kelompok *banded retainer* dibandingkan dengan peranti retensi Hawley dan kelompok kontrol. Ini bisa terjadi akibat mobilitas vertikal yang berkelanjutan pada gigi posterior selama periode retensi atau karena kelanjutan proses erupsi mungkin lebih mudah pada *banded retainer* karena tidak ada penghalang pada permukaan oklusal pada gigi posterior. Lebih lanjut dikatakan bahwa oklusi posterior meningkat dalam periode 1 tahun retensi, sedangkan kontak anterior tidak mengalami perubahan yang signifikan.

Jika dilihat dari aspek kemudahan menjaga kebersihan, peranti retensi lepasan memiliki keuntungan potensial dalam menjaga kebersihan gigi dan mulut. Hal ini dikarenakan pasien dapat melepas peranti sehingga dapat lebih mudah membersihkan peranti, menyikat gigi, maupun menggunakan *dental floss* (Vignesh and Felicita, 2015). Pada pemakaian peranti cekat, relatif lebih sulit untuk membersihkan gigi karena sisa makanan lebih mudah tersangkut di kawat busur maupun di celah antar gigi dan relative susah dibersihkan. Cerny *et al.*, (2010) mengemukakan bahwa masalah utama yang sering terjadi pada peranti retensi cekat adalah kebersihan mulut yang tidak memadai. Salah satu cara mengatasi adalah dengan membuat desain *looped-wire* yang memiliki lup pada setiap interdental sehingga pasien tetap dapat melakukan *flossing* dengan benang gigi. Kekurangan peranti cekat diantaranya adalah: kurang tepat digunakan pada pasien dengan kebersihan mulut yang buruk karena plak dan kalkulus akan dengan cepat terakumulasi di sekitarnya (Alawiyah dan Sianita, 2012). Namun dalam penelitian retrospektif oleh Segner and Heinrici, (2000) ditunjukkan bahwa peranti retensi *banded retainers* tidak berpengaruh terhadap terjadinya karies.

Dari aspek kenyamanan penggunaan, peranti retensi cekat maupun lepasan memerlukan adaptasi pada awal pemakaian karena merupakan benda asing

didalam mulut. Berbeda dengan peranti retensi cekat yang hanya berupa kawat yang dicesatkan di daerah anterior, peranti lepasan memiliki kawat dan plat akrilik yang banyak memiliki desain penuh hingga ke daerah posterior. Adanya lempeng akrilik pada bagian palatum dapat membuat pasien kurang nyaman, bahkan mual dan dapat menimbulkan gangguan berbicara. Akan tetapi perubahan suara akan hilang setelah pemakaian beberapa hari sampai maksimal 2 minggu. Untuk pasien yang sensitif dan sulit menyesuaikan dengan desain peranti dengan plat akrilik yang penuh, ada peranti retensi lepasan yang mempunyai desain plat dan kawatnya hanya sampai kaninus yaitu peranti retensi *Clip-on* (Iswari, 2012) *Clear retainer* lebih nyaman dipakai karena tidak atau sedikit menutupi jaringan lunak. Sedangkan peranti retensi cekat tidak mengganggu bicara.

Peranti retensi lepasan mudah untuk dipasang dan dilepas sendiri oleh pasien. Hal ini dapat dianggap menguntungkan saat terjadi kerusakan, karena dapat dengan mudah segera dilepas sehingga mencegah terjadinya luka yang lebih parah. Fraktur pada peranti cekat dapat menyebabkan luka pada daerah mulut dan fraktur hanya bisa diperbaiki oleh dokter gigi (Cerny, et al., 2010).

Sejak pertama kali dikenalkan peranti retensi cekat sudah banyak diminati. Pertimbangannya adalah: dokter gigi tidak perlu mencemaskan kooperatif pasien dalam memakai peranti retensi karena sudah dicesatkan secara permanen sehingga lebih efektif (Alawiyah dan Sianita, 2012). Bila pasien tidak kooperatif dalam menggunakan peranti retensi lepasan, dapat memengaruhi efektivitas dari peranti lepasan dalam menahan gigi.

Watted et al., (2001) meneliti efek dari peranti retensi cekat pada 2 sampai 6 gigi anterior terhadap pergerakan gigi insisif. Sampel sejumlah 60 pasien, yang dibagi menjadi 3 kelompok yaitu 2 kelompok dengan *mandibular bonded retainers* dan 1 kelompok kontrol dengan peranti retensi lepasan. Hasil penelitian mengungkapkan bahwa relaps akan berkurang dengan bertambahnya jumlah gigi yang diberi *bonded retainer*. Penelitian Atack et al., (2007) menunjukkan tidak terdapat perbedaan yang bermakna pada relaps yang terjadi di anterior rahang bawah baik dengan peranti retensi cekat maupun modifikasi *Hawley retainers*.

Peranti retensi lepasan akan efektif bila digunakan sesuai petunjuk dari dokter gigi. Peranti ini mudah digunakan, dapat dimodifikasi sesuai dengan fungsi yang diperlukan, dan lebih mudah dibersihkan dibanding dengan peranti cekat. Peranti retensi cekat mempunyai estetik yang lebih baik dibanding dengan peranti retensi lepasan, lebih tahan lama, dan resiko terjadinya relaps rendah. Disimpulkan bahwa kedua peranti retensi akan sangat efektif jika digunakan sesuai dengan kasus yang ada untuk mencegah terjadinya relaps pascaperawatan ortodonti.

## DAFTAR PUSTAKA

- Al-Suliaman, S., Hashim, H.A. 2006. The reinforced removable retainer. *The Journal of Contemporary Dental Practice*; 7(2): Pp. 1–6.
- Alam, M.K. 2012. *A to Z orthodontics, retention and relapse*. 1<sup>st</sup> ed. Malaysia: PPSP Publication; Pp. 8–11.
- Alawiyah, T., Sianita, P.P. 2012. Retensi dalam perawatan ortodonti. *JITEKGI*; 9(2): Pp. 29–35.
- Atack, N., Harradine, N., Sandy, J.R., Ireland, A.J. 2007. Which way forward? Fixed or removable lower retainers. *Angle Orthodontist*; 77(6): Pp. 954–9.
- Bennett, M.E., Tulloch, J.F., Vig, K.W., Phillips, C.L. 2001. Measuring orthodontic treatment satisfaction: questionnaire development and preliminary validation. *Journal of Public Health Dentistry*; 61(3): Pp. 155–60.
- Cerny, R., Cockrell, D., Lloyd, D. 2010. Long-term results of permanent bonded retention. *JCO*; 44(10): Pp. 611–6.
- Farmasyanti, C.A. 2012. Post orthodontic retention. Bali: Cendrawasih;. Available from: <http://cendrawasih.a.f.staff.ugm.ac.id/>. Diakses: 25 Mei 2016
- Goenharto, S., Rusdiana, E. 2015. Peranti retensi pasca perawatan ortodonti. *Journal of Dental Technology*; 4(1): Pp. 1–7.
- Iswari, H.S. 2012. Relaps dan pencegahannya dalam ortodonti; 29(319): Pp. 53–9.
- Jäderberg, S., Feldmann, I., Engström, C. 2012. Removable thermoplastic appliances as orthodontic retainers—a prospective study of different wear regimens. *European Journal of Orthodontics*; 34(4): Pp. 475–9.
- Komatsu, W., Bezerra, G.K., Inês, R.F., Augusto, F. 2012. Orthodontic retainers: Analysis of prescriptions sent to laboratories. *Dental Press J Orthod*; 17(2): Pp. 8–36.
- Mitchell, L. 2013. *Introduction to orthodontics*. 4<sup>th</sup> ed. Oxford: Oxford University Press; Pp. 197–9.
- Proffit, W.R, Fields, H.W. 2013. *Contemporary orthodontics*. 5<sup>th</sup> ed. Saint Louis: Mosby Elsevier; Pp. 296–300.
- Rahardjo, P. 2009. *Peranti ortodonti lepasan*. Surabaya: Airlangga University Press. Pp. 88–97.
- Reddy, R., Suma, S., Chandrasekhar, B.R, Chaukse, A. 2010. Retention appliances – areview. *Internasional Journal of Dental Clinics*; 2(3): Pp. 31–6.
- Sari, Z., Uysal, T., Basciftci, F.A., Inan, O. 2009. Occlusal contact changes with removable and bonded retainers in a 1-year retention period. *Angle Orthodontist* 79(5): Pp. 867–71.
- Segner, D., Heinrici, B. 2000. Bonded retainers: clinical reliability. *Journal of Orofacial Orthopedics*; 61: Pp. 325–8.
- Sulandjari, H. 2008. *Buku ajar ortodonsia I KGO I*; Available from: <http://cendrawasih.a.f.staff.ugm.ac.id/wp-content/buku-ajar-orto-i-th-2008.pdf>. Accessed: 09 Diakses 17 Maret 2016. Pp. 7–15.
- Tamilkumaran, N., Felicita, S. 2013. Fixed retainers vs removable retainers-which is better?. *Journal of Dental and Medical Sciences*; 11(6): Pp. 33–5.
- Vignesh, P.K, Felicita, S. 2015. Long term effectiveness of various orthodontic retention – a review. *IOSR Journal of Dental and Medical Sciences*; 14(2): Pp. 56–9.
- Watted, N., Wieber, M., Teuscher, T., Schmitz, N. 2001. Comparison of incisor mobility after insertion of canine-to-canine lingual retainers bonded to two or to six teeth. A clinical study. *J Orofac Orthop*; 62(5): Pp. 387–96.
- Yanes, E.E.R., White, I., Araujo, R.C., Galuffo, A.M.G., Yanez, S.E.R. 2008. 1001 Tips for orthodontic and its secrets. 1<sup>st</sup> ed. Amolka: Medtech; Pp. 315–9, 331–9.