



Volume 1 Nomor 1, Januari 2021

## Mioklonus pada Kehamilan dan Pasca Persalinan: Laporan Kasus

Sarrah Kusuma Dewi<sup>ID\*</sup>, Fadil<sup>ID\*</sup>

\* Departemen Neurologi, Fakultas Kedokteran, Universitas Airlangga, RSUD Dr. Soetomo, Surabaya, Indonesia

Surabaya Penulis Korespondensi: Sarrah Kusuma Dewi (sarrahkusumadewi@gmail.com)

### ABSTRAK

**Pendahuluan:** Mioklonus didefinisikan sebagai gerakan involunter yang mendadak dan singkat akibat kontraksi otot aktif atau hambatan aktivitas otot. Letak kelainan bisa berasal dari kortikal, subkortikal, atau spinal. Prevalensi mioklonus berdasarkan penelitian di Olmsted County, Minnesota, Amerika Serikat sejumlah 8,6 kasus dalam 100.000 populasi. Di Indonesia masih sedikit laporan mengenai kasus mioklonus terutama pada wanita hamil dan pasca persalinan. Perlu dilakukan pemeriksaan klinis dan pemeriksaan penunjang yang tepat untuk mengetahui klasifikasi dan etiologi mioklonus. Hal tersebut akan menentukan pemilihan terapi simptomatis dan terapi penyebab yang tepat. Perlu pengkajian lebih dalam mengenai standar diagnosis dan terapi khususnya pada pasien mioklonus dengan kehamilan dan pasca persalinan. **Kasus:** Dilaporkan dua kasus mioklonus pada otot abdomen pada pasien wanita dengan investigasi dan penatalaksanaan yang berbeda. Kasus pertama, wanita usia 25 tahun dengan usia kehamilan 20 minggu didiagnosis mioklonus pada abdomen tanpa pemberian terapi medikamentosa. Pada kasus kedua, wanita usia 24 tahun dengan 8 hari pasca persalinan didiagnosis mioklonus pada abdomen dengan pemberian terapi medikamentosa, yaitu fenitoin, triheksifenidil, dan diazepam. **Kesimpulan:** Pasien wanita usia 25 tahun, usia kehamilan 20 minggu dengan mioklonus pada abdomen mengalami perbaikan klinis setelah 3 bulan dengan tanpa pemberian terapi medikamentosa, sedangkan kasus lainnya, wanita usia 24 tahun, 8 hari pasca persalinan dengan mioklonus pada abdomen mengalami perbaikan klinis setelah 2 hari dengan pemberian terapi medikamentosa.

**Kata Kunci:** kehamilan, mioklonus, obat, pasca persalinan

### ABSTRACT

**Introduction:** Myoclonus is defined as sudden and short involuntary movements due to active muscle contraction or inhibition of muscle activity. The location of the disorder can come from cortical, subcortical, or spinal. Myoclonus prevalence is based on research in Olmsted County, Minnesota, United States of 8.6 cases in 100,000 population. In Indonesia, there are still few reports of myoclonus cases, especially in pregnant and postpartum women. It is necessary to carry out clinical examinations and proper investigations to determine the classification and etiology of myoclonus. This will determine the selection of symptomatic therapy and appropriate cause therapy. Need to study more deeply about the standard of diagnosis and therapy, especially in myoclonus patients with pregnancy and postpartum. **Case:** Two cases of myoclonus in the abdominal muscles have been reported in female patients with different investigations and management. The first case, women aged 25 years with 20 weeks gestational age were diagnosed with myoclonus in the abdomen without medical treatment. In the second case, a 24-year-old woman with 8 days postpartum was diagnosed with myoclonus in the abdomen with medical therapy, namely phenytoin, trihexifenidil, and diazepam. **Conclusion:** Female patients aged 25 years, 20 weeks' gestation with myoclonus on the abdomen experienced clinical improvement after 3 months without medical treatment, while other cases, women aged 24 years, 8 days after delivery with myoclonus on the abdomen experienced clinical improvement after 2 day with medical therapy.

**Keywords:** pregnancy, myoclonus, medicine, post-delivery

## PENDAHULUAN

Mioklonus merupakan suatu bentuk gerakan hiperkinetik involunter berupa hentakan yang mendadak, singkat, *shock-like*, disebabkan oleh kontraksi otot (mioklonus positif) atau hilangnya tonus otot sementara (mioklonus negatif).<sup>1-4</sup> Tidak banyak data mengenai epidemiologi mioklonus karena manifestasi klinisnya memiliki spektrum yang luas dan berbagai macam penyebab. Prevalensi mioklonus patologis hanya sekali dilaporkan pada populasi di Olmsted Country Minnesota, Amerika Serikat sejak tahun 1976 sampai 1990, yaitu 8,6 kasus per 100.000 penduduk. Dengan seluruh etiologi yang diketahui, rata-rata angka kejadian mioklonus adalah 1,3 kasus per 100.000 penduduk per tahun.<sup>5</sup> 27% mioklonus berlangsung sementara, terbanyak karena efek samping obat atau kelainan metabolik.<sup>1</sup> Kurang lebih 8% mioklonus dengan penyebab psikogenik.<sup>3</sup> Mioklonus sekunder (simtomatik) merupakan kategori klinis yang terbanyak (72%)<sup>1</sup>, diikuti dengan mioklonus epilepsi (17%), dan mioklonus esensial (11%).

Di Indonesia masih sedikit laporan mengenai kasus mioklonus terutama pada wanita hamil dan pasca persalinan. Perlu dilakukan pemeriksaan klinis dan pemeriksaan penunjang yang tepat untuk mengetahui klasifikasi dan etiologi mioklonus. Untuk menentukan etiologi mioklonus sering membutuhkan waktu yang panjang dan biaya yang besar. Diagnosis definitif hanya didapatkan pada sedikit pasien.<sup>6</sup> Penentuan klasifikasi dan etiologi akan menentukan pemilihan terapi simtomatis dan terapi penyebab yang tepat. Diperlukan pengkajian lebih dalam mengenai standar diagnosis dan terapi, khususnya pada pasien mioklonus dengan kehamilan dan pasca persalinan. Kami melaporkan dua kasus mioklonus, yaitu mioklonus pada pasien hamil dan pada pasca persalinan dengan investigasi dan penatalaksanaan yang berbeda.

## KASUS

Kasus Pertama, seorang wanita, Ny. A usia 25 tahun, dengan usia kehamilan 27-28 minggu, datang dengan keluhan terdapat gerakan di perut terutama di sebelah kiri sejak usia kehamilan 5 bulan, gerakan tidak dapat dikendalikan dan muncul mendadak. Keluhan dirasakan setiap hari, durasi sekitar 5 menit, berhenti hanya sekitar 1 menit, kemudian muncul kembali. Pasien dan keluarga pasien tidak mengetahui gerakan masih muncul atau berhenti saat sedang tidur. Saat pasien kontrol 1 bulan berikutnya, keluhan membaik, durasi gerakan hanya sekitar 1 menit. Keluhan timbul biasanya saat kelelahan atau dipicu rasa cemas. Pasien juga merasa lelah akibat gerakan tersebut. Riwayat penyakit dahulu, pasien tidak pernah ada keluhan gerakan di perut seperti saat ini.

Pada pemeriksaan fisik didapatkan keadaan umum cukup dengan tanda vital dalam batas normal. Dari pemeriksaan neurologis, didapatkan pasien dengan kesadaran penuh (GCS 4/5/6), tidak didapatkan tanda rangsang meningeal. Pada pemeriksaan tes provokasi nervus ischiadicus, tidak didapatkan kelainan. Pada pemeriksaan saraf kranialis, motorik, sensorik, refleks dalam batas normal. Pada inspeksi abdomen terdapat gerakan involunter, mendadak, ritmis, ireguler, dan berulang di kuadran kiri.

Pada pemeriksaan penunjang MRI *whole spine* tanpa kontras (Gambar 1 dan 2), terdapat *bulging disc* pada level vertebra lumbal 4 – vertebra lumbal 5, dan vertebra lumbal 5 – vertebra sakral 1 yang menyebabkan mild central canal stenosis.

Pada pemeriksaan elektromiografi *surface* (Gambar 3 dan 4), didapatkan *burst* dengan durasi 150 ms dan frekuensi 4 Hz di kuadran atas kiri abdomen.

Pada pasien pertama, tidak diberikan terapi simtomatis, dengan mempertimbangkan kondisi pasien hamil dan mengalami perbaikan klinis setelah 3 bulan awitan (kunjungan kedua di klinik saraf). Saat kontrol kedua, durasi mioklonus di abdomen semakin berkurang, dan semakin jarang muncul. Saat kontrol ketiga, dengan usia kehamilan 8 bulan, mioklonus pada abdomen menghilang.

Kasus kedua, seorang wanita, usia 24 tahun datang dengan keluhan gerakan di perut sejak 8 hari pasca persalinan. Gerakan muncul mendadak dan tidak dapat dikendalikan. Riwayat penyakit dahulu, pasien tidak pernah ada keluhan gerakan di perut seperti saat ini.

Pada pemeriksaan fisik didapatkan keadaan umum cukup dengan tanda vital dalam batas normal. Dari pemeriksaan neurologis, didapatkan pasien dengan kesadaran penuh (GCS 4/5/6). Pada pemeriksaan saraf kranialis, motorik, sensorik, refleks dalam batas normal. Pada inspeksi abdomen terdapat gerakan involunter, mendadak, ritmis, ireguler, dan berulang.

Pada pasien ini tidak dilakukan pemeriksaan penunjang, misalnya MRI *whole spine* dan EMG karena pasien menolak untuk dilakukan pemeriksaan lebih lanjut. Pasien ini diberikan terapi fenitoin 2x100 mg, triheksifenidil 2x2 mg, dan diazepam 2x2 mg. Keluhan membaik setelah pemberian terapi selama 2 hari.

## PEMBAHASAN

Kami melaporkan dua kasus mioklonus, yaitu adanya gerakan involunter, mendadak, ritmis, ireguler, dan berulang. Berdasar literatur, mioklonus pada kedua pasien termasuk dalam mioklonus positif yang berupa kontraksi otot.<sup>1</sup> Mioklonus merupakan kasus yang sangat jarang terutama pada pasien wanita dengan kehamilan dan pasca persalinan. Dengan seluruh etiologi yang diketahui, rata-rata angka kejadian mioklonus adalah

1,3 kasus per 100.000 penduduk per tahun.<sup>4</sup> Masih sedikit data yang menjelaskan adanya keterkaitan mioklonus dengan kehamilan dan pasca persalinan. Di Indonesia, masih sangat sedikit laporan mengenai pasien mioklonus dengan kehamilan dan pascapersalinan. Hal tersebut dapat disebabkan karena *underdiagnosis*, *misdiagnosis*, fasilitas kesehatan yang tidak tersedia dan tidak terjangkau oleh masyarakat, serta pelaporan yang rendah.

Klasifikasi anatomi mioklonus ditentukan berdasarkan karakteristik pemeriksaan elektrofisiologi dan didukung oleh gejala klinis dan klasifikasi etiologi.<sup>1</sup> Bila ditinjau dari klasifikasi anatomi, kedua pasien tersebut termasuk ke dalam mioklonus spinal segmental. Berdasarkan klasifikasi etiologi, diduga sebagai akibat kerusakan sistem saraf fokal.<sup>2</sup> Penyebab penting mioklonus lainnya adalah mioklonus psikogenik. Alasan mencurigai penyebab psikogenik meliputi inkonsistensi kualitas (amplitudo, frekuensi, distribusi) dan gambaran yang inkongruen dengan mioklonus organik, distraktibilitas, awitan akut, resolusi mendadak, dan remisi spontan, adanya bukti patologis psikiatri (depresi, kecemasan, gangguan personaliti).<sup>1</sup> Pada kasus pasien pertama (mioklonus dengan kehamilan), munculnya mioklonus dapat dipengaruhi oleh faktor psikologis. Hal tersebut ditunjukkan pada gejala klinis pasien yang sifatnya akut dan pasien mengalami remisi spontan. Selain itu, keluhan memberat saat pasien dalam kondisi cemas atau kelelahan.

Mioklonus segmental spinal merupakan kelainan yang jarang terjadi, umumnya disebabkan adanya lesi di medula spinalis. Aktivitas mioklonus mioklonus segmental spinal melibatkan kelompok otot yang berdekatan dengan beberapa segmen spinal. Seringkali mioklonus segmental spinal muncul secara spontan dan ritmis, dapat juga muncul saat tidur, dan tidak sensitif terhadap stimulus.<sup>1</sup> Mekanisme patofisiologinya belum diketahui secara pasti. Berbagai mekanisme yang diduga termasuk hilangnya fungsi inhibisi pada interneuron kornu dorsalis, hiperaktivitas abnormal pada sel kornu anterior, re-eksitasi akson lokal yang menyimpang dan hilangnya inhibisi dari jaras descending suprasegmental.<sup>7</sup>

Mioklonus spinal segmental melibatkan segmen thorakal bawah atau segmen lumbal atas, pasien mengalami gerakan spontan yang serupa dengan *belly dancer dyskinesia*.<sup>8</sup> Diskinesia abdominal pada kehamilan berulang, telah dilaporkan sebelumnya oleh Meyer *et. al.* Pembesaran uterus pada akhir kehamilan diduga mempengaruhi sirkulasi vaskuler pada medula spinalis akibat kompresi lokal pada vaskuler intraabdominal oleh efek massa atau perubahan hemodinamik pada akar atau korda spinal thorakal pada uterus dengan kehamilan. Vena yang berdilatasi menekan akar saraf, juga dilaporkan selama kehamilan. Mekanisme serupa juga dapat terjadi pada mioklonus abdomen dengan kehamilan. Efek hormonal kurang dapat diterima pada

kasus diskinesia.<sup>7,9</sup> Penjelasan tersebut tidak sepenuhnya dapat menjelaskan kondisi kedua pasien ini. Pada pasien pertama, pasien mengalami perbaikan klinis pada usia kehamilan 8 bulan. Pada pasien kedua, mioklonus muncul pada 8 hari pasca persalinan. Namun, terdapat literatur yang menyebutkan bahwa persalinan pervaginam merupakan salah satu penyebab diskinesia dinding abdomen.<sup>7</sup>

Pada beberapa kasus, penyebab medula spinalis dapat diidentifikasi, sedangkan kebanyakan kasus, penyebabnya belum jelas.<sup>10</sup> Pada pasien ini tidak teridentifikasi untuk penyebab akibat kelainan medula spinalis. Berdasarkan hasil MRI *whole spine* tanpa kontras pada pasien pertama, terdapat *bulging disc* pada level vertebra lumbal 4 – vertebra lumbal 5, dan vertebra lumbal 5 – vertebra sakral 1 yang menyebabkan *mild central canal stenosis*. Hal tersebut tidak relevan dengan klinis mioklonus abdomen. Pada kasus pasien kedua tidak dilakukan MRI *whole spine*.

Pada pemeriksaan elektromiografi *surface* pasien pertama, didapatkan *burst* dengan durasi 150 ms dan frekuensi 4 Hz di kuadran atas kiri abdomen. Hasil EMG *surface* sesuai dengan literatur bahwa pada kasus mioklonus spinal segmental EMG menunjukkan adanya gerakan ritmis atau semiritmis pada otot yang sesuai dengan generator spinal segmental. EMG *burst* dengan frekuensi antara 1-3 Hz. Spektrum dapat lebih luas antara 0,2-8 Hz. Durasi bervariasi antara 50-500 ms.<sup>11</sup> Pada pasien pertama dilakukan pemeriksaan *Somatosensory Evoked Potential* (SSEP) dengan hasil normal. Hal tersebut sesuai dengan karakteristik mioklonus spinal segmental. Selain itu, EEG pada mioklonus spinal segmental juga normal.<sup>12</sup> Pada kedua pasien ini tidak dilakukan pemeriksaan EEG.

Terapi mioklonus terdiri atas terapi simptomatis dan terapi penyebab. Terapi simptomatis yang digunakan meliputi beberapa obat anti epilepsi diantaranya asam valproat, klonazepam, levetiracetam. Antikonvulsan seperti fenitoin, fenobarbital, dan karbamazepin bermanfaat untuk kasus mioklonus ritmis dengan tingkat keberhasilan yang bervariasi. Benzodiazepin dapat bermanfaat untuk tatalaksana bangkitan mioklonus akibat hipoksik berat. Diazepam dapat digunakan sebagai alternatif.

Klonazepam dengan dosis 6 mg/hari sering digunakan pada mioklonus spinal segmental namun belum banyak menekan gerakan mioklonus secara total. Levetiracetam dilaporkan dapat mengurangi gerakannya. Dalam sebuah laporan, levetiracetam cukup menguntungkan bagi tiga pasien dengan mioklonus spinal.<sup>13</sup> Lioresal, karbamazepin dan topiramet juga efektif pada beberapa pasien. Tetrabenezine dapat digunakan pada pasien yang refrakter dengan obat-obat lainnya. Terapi mioklonus beserta dosisnya ditunjukkan dalam tabel 1.

Pada pasien pertama, pasien mioklonus dengan kehamilan tidak diberikan terapi farmakologi dengan

pertimbangan bahwa obat yang menjadi pilihan utama berpotensi teratogenik. Selain itu, setiap pasien kontrol berikutnya menunjukkan perbaikan. Perbaikan terjadi setelah 3 bulan dari awitan. Hal tersebut serupa dengan laporan kasus lainnya, mioklonus pada pasien hamil juga tidak diberikan terapi farmakologi karena potensi teratogenik.<sup>15</sup> Berdasar literatur, pilihan pertama terapi mioklonus adalah klonazepam yang berada di kategori D. Terdapat bukti adanya risiko terhadap fetus, namun dapat digunakan jika klinis mengancam nyawa. Untuk klinis mioklonus tidak mengancam jiwa pasien, hanya mengganggu aktivitas sehari-hari pasien dan membuat lelah pasien. Jika pasien masih ada keluhan dan dapat mengganggu selama persalinan, maka dapat diberikan levetiracetam sebagai obat yang menjadi pilihan berikutnya dengan kategori C, yaitu penggunaan obat membutuhkan perhatian dan dapat diberikan jika keuntungan lebih besar dibanding risikonya.

Pada pasien kedua diberikan terapi fenitoin 2x100 mg, triheksifenidil 2x2 mg, dan diazepam 2x2 mg. Pasien mulai muncul mioklonus sejak 8 hari pasca persalinan. Berdasar literatur, kombinasi obat dapat diberikan pada kasus mioklonus. Fenitoin masih dapat diterima pada pasien menyusui. Diazepam juga cukup aman diberikan pada pasien menyusui. Triheksifenidil masih belum ada data dapat memasuki air susu ibu, kemungkinan masih kompatibel diberikan. Namun, penggunaan triheksifenidil dapat menghambat proses laktasi.

## KESIMPULAN

Pasien wanita usia 25 tahun, usia kehamilan 20 minggu dengan mioklonus pada abdomen mengalami perbaikan klinis setelah 3 bulan awitan dengan tanpa pemberian terapi medikamentosa. Pemberian terapi farmakologis pada pasien mioklonus dengan kehamilan perlu menyesuaikan kondisi klinis pasien karena obat yang merupakan pilihan utama pada mioklonus berpotensi teratogenik. Kasus lainnya, wanita usia 24 tahun, 8 hari pasca persalinan, dengan mioklonus pada

abdomen mengalami perbaikan klinis setelah 2 hari dengan pemberian terapi medikamentosa yang masih relatif dapat diterima pada pasien menyusui.

## DAFTAR PUSTAKA

1. Dijk, JM and Tijssen, MA. Management of Patients With Myoclonus: Available Therapies and The Need for An Evidence-Based Approach. *The Lancet Neurology*. 2010; 9: 1028-36.
2. Caviness JN. Treatment of Myoclonus. *Neurotherapeutics*. 2014; 11: 188-200.
3. Lozsadi D. Myoclonus: a Pragmatic Approach. *Practical neurology*. 2012; 12: 215-24.
4. Mills K. and Mari Z. An Update and Review of the Treatment of Myoclonus. *Current neurology and neuroscience reports*. 2015; 15: 1-11.
5. Caviness JN, Alving LL, Maraganore DM, Black RA, McDonnell SK and Rocca WA. The Incidence and Prevalence of Myoclonus in Olmsted County, Minnesota. *Mayo Clinic Proceedings*. Elsevier, 1999, p. 565-9.
6. Zutt R, Van Egmond ME, Elting JW, et. al. A Novel Diagnostic Approach to Patients With Myoclonus. *Nature Reviews Neurology*. 2015; 11: 687-97.
7. Yerdelen, et. al.. Spinal Segmental Myoclonus Related to Pregnancy. *Acta neurol. belg*. 2007; 107: 11-13.
8. Tamburin, et. al. Belly Dancer's Myoclonus and Chronic Abdominal Pain: Pain-Related Dysinhibition of A Spinal Cord Central Pattern Generator?. *Parkinsonism and Related Disorders*. 2007; 13: 317-320.
9. Meyer, et. al. Recurrent Belly Dancer Dyskinesia in Pregnancy. *Neurology*. 2017; 88: 2066.
10. Nociti, et. al. A Case of Hemiabdominal Myoclonus. *Clinical EEG and Neuroscience*. 2015; 46(4) 331-334.
11. Albanese A and Jankovic J. *Hyperkinetic movement disorders: differential diagnosis and treatment*. John Wiley & Sons, 2012.
12. Falup-Pecurariu C, Ferreira J, Martinez-Martin P and Chaudhuri KR. *Movement Disorders*. Springer, 2017.
13. Caviness JN. Treatment of Myoclonus. *www.uptodate.com*, 2015.
14. Fahn S, Jankovic J, dan Hallett M. *Principles and practice of movement disorders*. Second edition. Elsevier, 2011.
15. García D., Vargaz P.O., dan Lopez Z. Psychogenic abdominal myoclonus in Pregnancy: Case Report. *Mov Disord*. 2017; 32.
16. Levy, et. al. *Antiepileptic drug Fifth Edition*. Lippincott Williams & Wilkins, 2002.
17. Armstrong, Carrie. ACOG Guidelines on Psychiatric Medication Use During Pregnancy and Lactation. *Am. Fam. Physician*. 2008. Sep 15; 78(6): 772-778.

## LAMPIRAN

Tabel 1. Jenis Obat, Dosis, Kategori pada Kehamilan dan Menyusui untuk Terapi Mioklonus<sup>14,16,17</sup>

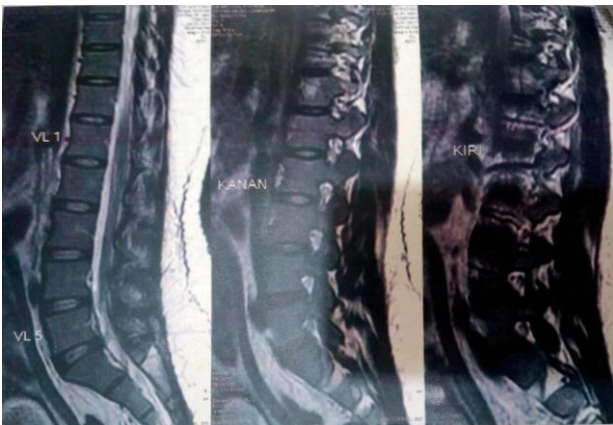Nama Obat	Dosis (mg/hari)	Kategori pada Kehamilan	Kategori pada Ibu Menyusui
Klonazepam	Hingga 15	D	Cukup aman
Levetiracetam	1000-3000	C	Kompatibel
Diazepam	5-30	D	Cukup aman
Karbamazepin	800-1600	D	Kompatibel
Tetrabenazine	50-200	C	Belum diketahui
Asam Valproat	1000-1500	D	Kompatibel
Fenitoin	100-300	D	Dapat diterima



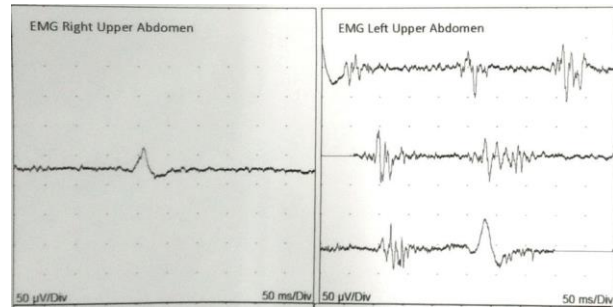
Nama Obat	Dosis (mg/hari)	Kategori pada Kehamilan	Kategori pada Ibu Menyusui
Triheksifenidil	Hingga 35	C	Tidak ada data masuk ke dalam air susu ibu, mungkin kompatibel, dapat mensupresi laktasi
Baklofen	15-100	C	Masuk pada air susu ibu, tidak direkomendasikan
Fenobarbital	60-180	D	Tidak direkomendasikan
Piracetam	2400-16800	Kontraindikasi	Kontraindikasi



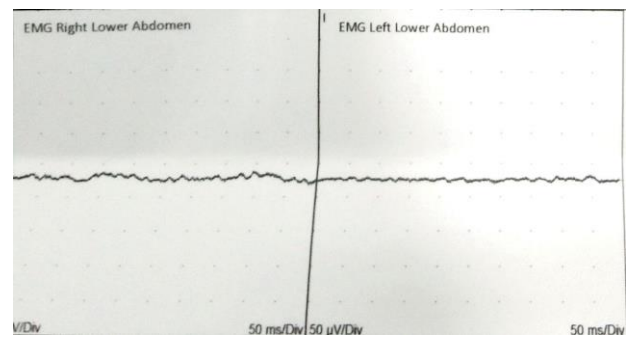
Gambar 1. MRI Whole Spine Tanpa Kontras Bagian Cervicothorakal



Gambar 2. MRI Whole Spine Tanpa Kontras Bagian Lumbosacral



Gambar 3. Hasil EMG Surface pada Abdomen Kuadran Atas Kanan dan Kuadran Atas Kiri



Gambar 4. Hasil EMG Surface pada Abdomen Kuadran Bawah Kanan dan Kuadran Bawah Kiri